Die minimal-invasive AMIS-Technik zur Implantation von Hüftprothesen

Hans Gollwitzer

Der Orthopäde

ISSN 0085-4530

Orthopäde
DOI 10.1007/s00132-018-3591-y

Springer

Your article is published under the Creative Commons Attribution license which allows users to read, copy, distribute and make derivative works, as long as the author of the original work is cited. You may self-archive this article on your own website, an institutional repository or funder's repository and make it publicly available immediately.

Springer

Orthopäde
https://doi.org/10.1007/s00132-018-3591-y

© Der/die Autor(en) 2018

Hans Gollwitzer
ECOM® Excellent Center of Medicine, München, Deutschland

Die minimal-invasive AMIS-Technik zur Implantation von Hüftprothesen

Videobeitrag

Video online

Die Online-Version dieses Beitrags (https://doi.org/10.1007/s00132-018-3591-y) enthält ein Video zur minimal-invasiven AMIS-Technik zur Implantation von Hüftprothesen. Beitrag und Video stehen Ihnen im elektronischen Volltextarchiv auf SpringerMedizin.de unter http://www.springermedizin.de/der-orthopaede zur Verfügung. Sie finden das Video am Beitragsende als „Supplementary Material".

Die AMIS-Technik zur Implantation von Hüftprothesen ist definiert durch den anatomischen anterioren Zugangsweg im Intervall zwischen M. tensor fasciae latae (lateral) sowie M. rectus femoris und M. sartorius (medial) sowie durch die Verwendung eines Extensionstisches mit einem speziellen Beinhalter (**Abb. 1**). Dieser ermöglicht, dass das zu operierende Bein in die für den jeweiligen Operationsschritt optimale Position gebracht wird.

Anatomische Vorbemerkungen

Beim anterioren Zugang handelt es sich um den einzigen sowohl intermuskulären als auch internervalen Zugang zur Hüfte, der im Intervall zwischen M. tensor fasciae latae und M. rectus femoris erfolgt. Um den N. cutaneus femoris lateralis zu schonen, sollte die Oberschenkelfaszie lateral über dem M. tensor fasciae latae eröffnet werden (**Abb. 2 und 3**). Ein regelhaft vorhandenes Perforansgefäß, das oberflächlich zum M. tensor fasciae latae durch die Faszie tritt, ist für die Orientierung hilfreich [1]. Der N. femoralis sowie die A. und V. femoralis verlaufen weit medial und sind durch Kapsel und Muskeln geschützt (**Abb. 4**).

Die ventralen Muskeln der Hüfte sind allesamt lang, weshalb sie für eine gute Übersicht ohne Schädigung oder Ablösen zur Seite gehalten werden können. Die kurzen pelvitrochantären Muskeln werden komplett gemieden.

Vorteile

- Zuverlässig muskelschonendes Vorgehen mit Meidung des M. glutaeus medius und M. glutaeus minimus
- Niedrige Luxationsrate (im Vergleich zu dorsalen Zugängen) mit Erhalt von Muskeln und Kapsel
- Beinhalter spart einen Assistenten, ferner kein Halten des Beins oder Umsetzen von Haken notwendig.
- Erweiterung nach proximal bis zum Beckenkamm ohne Denervierung des M. tensor fasciae latae für pelvine Defektsituationen möglich [2–4].
- Geringste Fettverteilung anterior, daher auch bei adipösen Patienten vorteilhaft.

Nachteile

- Langstielige femorale Revisionsimplantate sind schwierig zu implantieren, wobei eine femorale Erweiterung des Zugangs möglich ist [4, 5].
- Erhöhtes Risiko einer Läsion des N. cutaneus femoris lateralis
- Notwendigkeit eines Extensionstisches mit speziellem Beinhalter und in der Bedienung geschultem Operationspersonal
- Erhöhtes Risiko von Femurfrakturen sowie verlängerte Operationszeit im Rahmen einer flacheren Lernkurve im Vergleich zu anderen Standardzugängen. Das Komplikationsrisiko kann durch ein spezielles Ausbildungsprogramm minimiert werden.

Operationsindikationen und Kontraindikationen

Die Operationsindikationen und Kontraindikationen entsprechen den etablierten Indikationen für einen Hüftgelenkersatz. Spezifische Kontraindikationen für den AMIS-Zugang liegen nicht vor. Wird bei der Arthroplastik gleichzeitig eine Osteotomie des Femurs notwendig, wird ein alternativer Zugang zur Exposition des Femurschafts empfohlen.

Fallbeschreibung

65-jähriger männlicher Patient mit beidseitiger, links beschwerdeführender Koxarthrose. Anlauf-, Ruhe- und Belastungsschmerz bei frustraner konservativer Therapie. Regelmäßiger Analgetikabedarf. Massive Bewegungsein-

Abkürzungen

AMIS	„Anterior minimally invasive surgery"
ASIS	Spina iliaca anterior superior
TEP	Totalendoprothese

Published online: 04 July 2018



Abb. 1 ▲ Lagerung des Patienten auf dem Extensionstisch mit Beinhalter. Ein gut gepolstertes Hypomochlion (*Pfeil*) hebt das koxale Femurende beim Absenken des Beins an

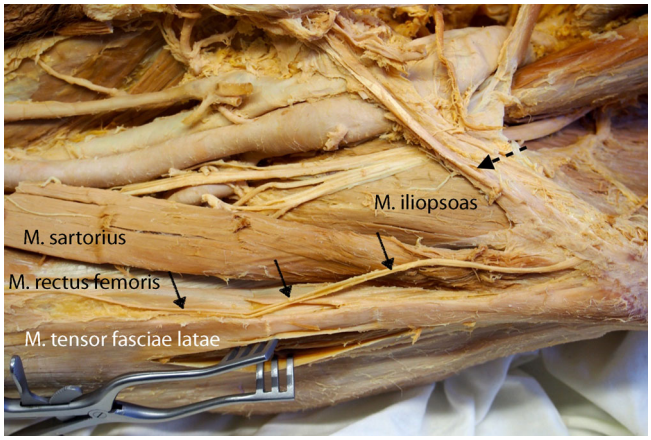

Abb. 2 ▲ Anatomisches Präparat eines linken Oberschenkels. Bezug von M. tensor fasciae latae zu N. cutaneus femoris lateralis (*Pfeile*), N. femoralis sowie A. und V. femoralis. *Gestrichelter Pfeil:* Leistenband

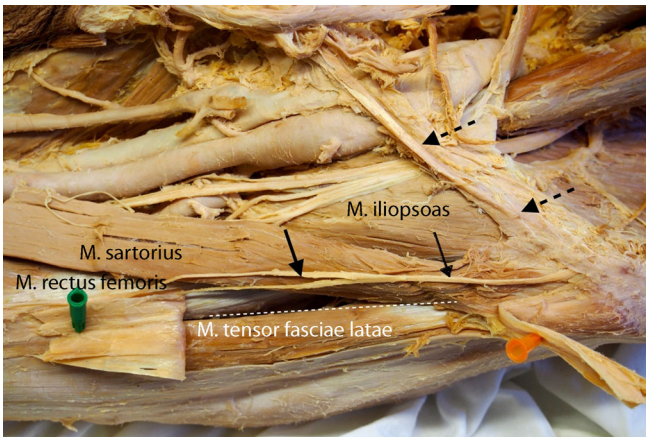

Abb. 3 ▲ Anatomisches Präparat. Die Oberschenkelfaszie ist über dem M. tensor fasciae latae weggeklappt. Das Zugangsintervall zum Hüftgelenk ist *gestrichelt* dargestellt. *Pfeile:* N. cutaneus femoris lateralis. *Gestrichelte Pfeile:* Leistenband

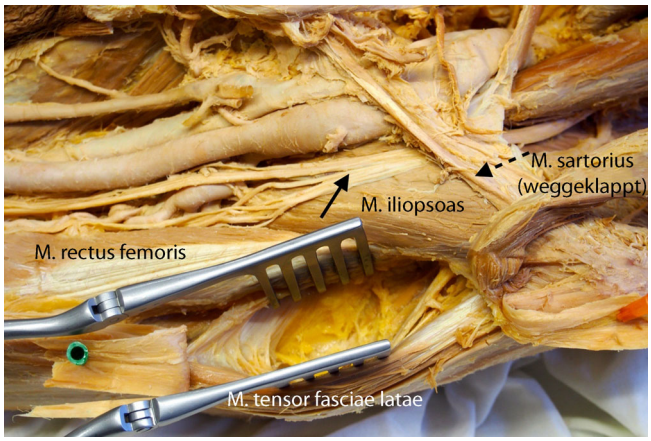

Abb. 4 ▲ Anatomisches Präparat mit Wundspreizer im Hueter-Intervall. Der M. sartorius ist zur besseren Darstellung des neurovaskulären Bündels weggeklappt. *Pfeil:* N. femoralis. *Gestrichelter Pfeil:* Leistenband

schränkung mit Außenrotationskontraktur.

Radiologisch beidseitige Koxarthrose (◘ **Abb. 5**; Video online).

Operationstechnik

Planung und Operationsvorbereitung

Risikostratifizierung mit frühzeitiger Behandlung modifizierbarer Risikofaktoren zur Senkung des perioperativen Komplikations- und Infektionsrisikos (Anämie, Infektionsherde wie Zähne, latenter Diabetes mellitus etc.; [6]). Präoperativ antiseptische Waschungen zur Hautdekontamination, insbesondere *Staphylococcus aureus*.

Die radiologische präoperative Planung hat bei der AMIS-Technik einen besonderen Stellenwert zur Planung von Implantat, Offset und Beinlänge (◘ **Abb. 6**). Bestimmung intraoperativ reproduzierbarer Strecken, z. B. Hüftlänge vom Trochanter minor bis zum Konusende der Prothese zur Beinlängenkontrolle.

Operationsdurchführung

Obligate Antibiotikaprophylaxe mindestens 30 min vor dem Hautschnitt, z. B. mit Cephalosporin der 2. Generation für 24 h. Spinalanästhesie oder Vollnarkose in Kombination mit einem Regionalanästhesieverfahren, z. B. Psoaskompartmentblock. Präoperativ bei fehlenden Kontraindikationen Tranexamsäure intravenös [7].

Lagerung in Rückenlage auf dem Extensionstisch, wobei der Fuß des zu operierenden Beins gut gepolstert in einem speziellen Schuh am AMIS-Beinhalter befestigt wird. Ein Hypomochlion wird zur Elevation des koxalen Femurendes unter dem proximalen Femur platziert (◘ **Abb. 1**).

Steriles Abwaschen und sterile Abdeckung mit Viereckabdeckung und durchsichtigem Vertikaltuch, um während der Operation die Rotationsstellung des Beins beurteilen zu können. Bedienung des Beinhalters durch den Springer.

Hautschnitt anterior über dem M. tensor fasciae latae. Faszienspaltung medial des Perforansgefäßes durch den M. ten-

sor fasciae latae [1]. Stumpfes Abschieben des M. tensor fasciae latae von seiner Faszie nach lateral, Einsetzen eines Beckmann-Spreizers. Abschieben des M. rectus femoris nach medial, vorsichtige Spaltung der tiefen Muskelfaszie und Ligatur der Äste des R. ascendens der A. und V. circumflexa femoris lateralis. V-förmige Eröffnung der Hüftkapsel. Einsetzen zweier Haken um den Schenkelhals und Osteotomie. Durch Längszug und Außenrotation des Beins um 45° am Beinhalter klappt die Osteotomie auf, der Hüftkopf kann entfernt werden.

Vergleich der Osteotomiehöhe mit der Operationsplanung und Längenvergleich zwischen Hüftkopf und femoralem Probeimplantat. Einstellen der Hüftpfanne durch intrakapsuläres Setzen des Charnley-Rahmens mit Schutz der neurovaskulären Strukturen vor Hakendruck und Protektion des Pfannenrandes (**Abb. 7**). Pfannenfräsung sowie Einsetzen von Hüftpfanne und Inlay. Eine intraoperative Bildwandlerkontrolle ist aufgrund der Rückenlagerung jederzeit möglich.

Release der Kapsel anterior am femoralen Ansatz des Lig. pubofemorale zur Exposition des koxalen Femurendes. Bei Außenkontraktur ebenfalls partielles Kapselrelease dorsal am Lig. ischiofemorale. Bei massiven Kontrakturen ist auch ein Release der Außenrotatoren möglich. Dann vorsichtige Außenrotation und Absenken des Beins mittels Beinhalter. Über das Hypermochlion tritt das koxale Femurende nach ventral, es wird eine gute Sicht auf das Femur erreicht (**Abb. 8**).

Eröffnung des Markraums mittels Kastenmeißel und stumpfer Bananenraspel, Präparation mit Formraspeln bis zur gewünschten Femurgröße mit speziell kurviertem Einschläger. Messung der Hüftlänge vom Trochanter minor zur Prothesenspitze sowie von der Implantatschulter bis zur Spitze des Trochanter major als Referenz für die Beinlänge. Probereposition und Stabilitätsprüfung. Einsetzen des endgültigen Implantats. Lokale Infiltrationsanästhesie mit lang wirksamem Lokalanästhetikum und Adrenalin perikapsulär zur Analgesie und Blutstillung.

Abschließend Bildwandlerkontrolle. Naht der Kapsel zur Reduktion der

Zusammenfassung · Abstract

Orthopäde https://doi.org/10.1007/s00132-018-3591-y
© Der/die Autor(en) 2018

H. Gollwitzer

Die minimal-invasive AMIS-Technik zur Implantation von Hüftprothesen. Videobeitrag

Zusammenfassung

Operationsziel. Minimal-invasive Implantation von Hüftprothesen ohne Verletzung oder Ablösung von Muskeln.
Indikationen. Fortgeschrittene Koxarthrose, Schenkelhalsfrakturen, allgemein gültige Indikationen der Hüftendoprothetik.
Kontraindikationen. Kontraindikationen der Hüftendoprothetik.
Operationstechnik. Anhand eines Operationsvideos, das online zur Verfügung steht, wird die Operationstechnik detailliert dargestellt: Lagerung auf Extensionstisch mit speziellem Beinhalter, Zugang im Hueter-Intervall zwischen M. tensor fasciae latae und M. rectus femoris, Eröffnung und Erhalt der Hüftkapsel, Osteotomie des Hüftkopfes in situ, Entfernung des Hüftkopfes und Pfannenfräsung, minimal-invasive Implantation der Hüftpfanne, Release des Lig. pubofemorale und bei Bedarf Lig. ischiofemorale, Außenrotation und Hyperextension im Beinhalter mit Anheben des koxalen Femurs über ein Hypomochlion, Femurpräparation und Implantation des Femurschafts, Reposition, Kapselnaht, Wundverschluss.
Weiterbehandlung. Schmerzadaptierte Vollbelastung, keine Limitation des Bewegungsumfangs.
Evidenz. Randomisierte Studien und systematische Reviews mit Nachweis einer schnelleren Mobilisation und besseren Funktion in den ersten 3 Monaten postoperativ; postoperativ weniger Schmerzen, weniger Muskelschädigung sowie kürzere stationäre Behandlung; geringere Morbidität und Mortalität bei älteren Patienten.

Schlüsselwörter
Anteriorer Zugang · Hueter-Intervall · Osteoarthritis · Minimal-invasive Chirurgie · Hüftendoprothese

The minimally invasive AMIS technique for total hip replacement. Video article

Abstract

Objective of the surgery. Minimally-invasive implantation of a total hip arthroplasty without damage to or incision of muscles.
Indications. Osteoarthritis, femoral neck fracture, general indications for total hip arthroplasty.
Contraindications. Contraindications for hip arthroplasty.
Surgical technique. The surgical technique is demonstrated in detail with the help of a video of the surgical procedure, which is available online: positioning on a fracture table with a special leg holder, anterior approach between tensor fasciae latae and rectus femoris muscle, incision of hip capsule and capsular protection, osteotomy of femoral neck in situ, removal of femoral head and acetabular reaming, minimally invasive implantation of acetabular cup, release of pubofemoral ligament and—if necessary—ischiofemoral ligament, external rotation and hyperextension in leg holder with elevation of the proximal femur by a hypomochlion, femoral preparation and implantation of femoral implant, reposition, capsular suture, wound closure.
Follow-up. Weight-bearing as tolerated, free movement without limitation of range of motion.
Evidence. Randomized trials and systematic reviews report faster rehabilitation with early mobilization, within the first 3 months after surgery; less postoperative pain, less muscle damage and shorter hospital stay; older patients benefit from reduced morbidity and mortality.

Keywords
Anterior approach · Hueter interval · Osteoarthritis · Minimally invasive surgery · Hip arthroplasty

Abb. 5 ▲ Präoperative Röntgenaufnahme mit Koxarthrose Grad 4 nach Tönnis und kurzem varischen Schenkelhals

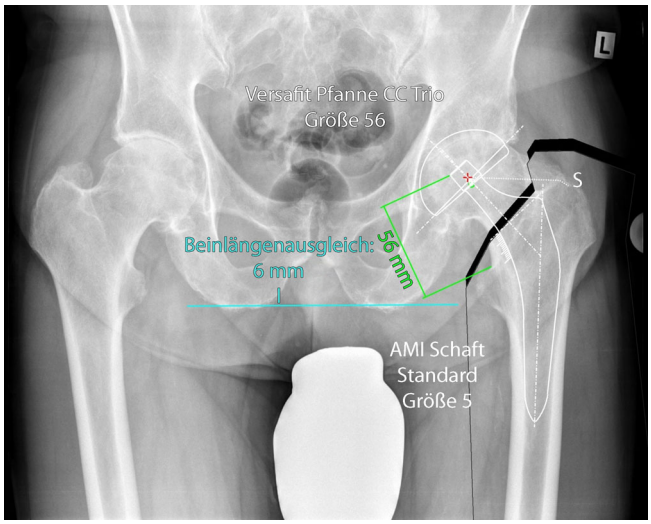

Abb. 6 ▲ Präoperative Planung mit Messung der femoralen Hüftlänge (56 mm)

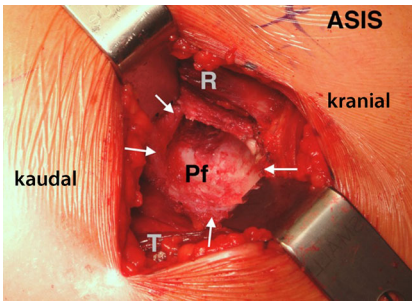

Abb. 7 ▲ Hüftpfanne (*Pf*) bei intrakapsulär liegendem Charnley-Rahmen. *Pfeile:* Hüftkapsel. *T* M. tensor fasciae latae, *R* M. rectus femoris, *ASIS* Spina iliaca anterior superior

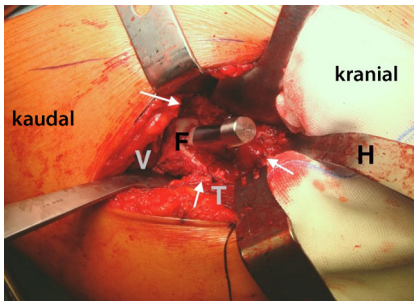

Abb. 8 ▲ Koxales Femurende (*F*) bei außenrotiertem und abgesenktem Bein. *V* M. vastus lateralis, *T* M. tensor fasciae latae, *H* Haken hinter dem Trochanter major (fakultativ)

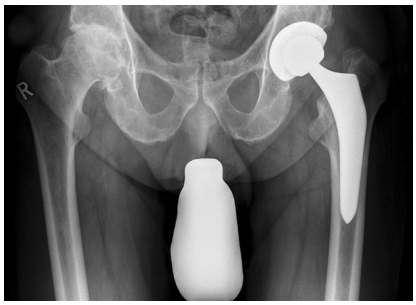

Abb. 9 ▲ Postoperative Röntgenkontrolle mit anatomischer Rekonstruktion von Offset und Beinlänge

Luxationsrate [8]. Fasziennaht unter Schonung des N. cutaneus femoris lateralis. Fakultative Einlage einer Redon-Drainage [9]. Subkutannaht in mehreren Schichten, wobei die tief subkutan liegende Fascia innominata gesondert vernäht wird (◘ **Abb. 9**).

Postoperative Nachbehandlung

Die Nachbehandlung geschieht entsprechend den etablierten Nachbehandlungsprotokollen bei Hüftendoprothetik. Aufgrund des muskelschonenden Vorgehens kann die schmerzadaptierte Vollbelastung ab Operation erfolgen, es sind keine Bewegungslimitationen erforderlich. Die Seitenlage ist beidseitig nach Abklingen der Regionalanästhesie möglich. Der weitere Belastungsaufbau richtet sich nach der Integration des zementfreien Implantats.

Fehler, Gefahren, Komplikationen

Einer der wesentlichen Schritte bei der Implantation einer Hüft-TEP mittels AMIS-Technik ist die Exposition des Femurs, wofür eine ausreichende Relaxation des Patienten und Mobilisation des Femurs notwendig ist. Bei der Außenrotation und dem Absenken des Beins ist darauf zu achten, dass sich der dorsale Anteil des Trochanter major nicht hinter dem Acetabulum verhakt und frakturiert.

Die spezifische Hauptkomplikation der vorderen Zugänge ist ein meist vorübergehendes Sensibilitätsdefizit eines Astes des N. cutaneus femoris lateralis am anterolateralen Oberschenkel. Durch eine lateralere Haut- und Faszieninzision lässt sich dieses Risiko minimieren; das Perforansgefäß durch den M. tensor fasciae latae dient zur Orientierung.

Evidenz der Technik

Inzwischen liegt eine Vielzahl an qualitativ hochwertigen Publikationen zur AMIS-Technik und anderen Modifikationen der vorderen Zugänge vor.

Randomisierte Studien und systematische Reviews [10] zeigen dabei bessere frühfunktionelle Ergebnisse nach Eingriff über den vorderen Zugang mit weniger Schmerzen verglichen mit Eingriffen über den lateralen oder dorsalen Zugang, wobei sich die Funktionsscores nach 6 Monaten angleichen [10–15]. Andere Studien ergaben keine signifikanten

Unterschiede, wobei der vordere Zugang regelhaft zu mindestens gleichwertigen oder besseren funktionellen Resultaten als laterale und dorsale Zugänge führt [12, 16].

Patienten konnten nach Operation mittels AMIS-Technik früher aus der stationären Behandlung entlassen werden als nach Eingriffen über den lateralen oder dorsalen Zugang [12, 13], waren früher ohne Gehstützen mobil [13, 15, 17] und zeigten früher ein besseres Gangbild [18] sowie eine geringe Luxationsrate von unter 1 % [18]. Sowohl MR-tomographisch als auch laborchemisch und funktionell war eine bessere Schonung der Glutealmuskulatur durch den vorderen Zugang möglich [19–22]. Ältere Patienten profitieren aufgrund einer verminderten Mortalität und Morbidität von einem direkten vorderen Zugang [23, 24].

Eine vermehrte Fehlpositionierung der Implantate – wie für manche minimal-invasive Zugänge berichtet – konnte für den vorderen Zugang nicht nachgewiesen werden [12, 25]. Als nachteilig wurde für die vorderen Zugänge eine längere Operationszeit im Vergleich zum lateralen Zugang [12] als auch eine relevante Lernkurve angeführt [26].

Hinsichtlich einer längeren Haltbarkeit der Prothese gibt es keine Vorteile.

Fazit

Mit der AMIS-Technik steht eine standardisierte Operationstechnik für die muskelschonende Implantation von Hüftprothesen zur Verfügung, die trotz minimal-invasiven Vorgehens eine ausgezeichnete Übersicht erlaubt. Neben dem vorderen Zugangsweg ist die Verwendung eines speziellen Beinhalters eine technische Besonderheit, die die Operation standardisiert und vereinfacht.

Korrespondenzadresse

Prof. Dr. H. Gollwitzer
ECOM® Excellent Center of Medicine
Arabellastr. 17, 81925 München, Deutschland
prof.gollwitzer@ecom-muenchen.de

Danksagung. Ein herzlicher Dank an Prof. Dr. med. Jens Waschke und Herrn Michael Becker (Anatomische Anstalt der LMU München, Lehrstuhl Anatomie I – vegetative Anatomie) für die Unterstützung bei der Anfertigung der anatomischen Darstellungen.

Einhaltung ethischer Richtlinien

Interessenkonflikt. H. Gollwitzer gibt an, dass die Herstellung der Operationsvideos durch freundliche Unterstützung von Medacta International, Castel San Pietro, Schweiz, erfolgte.

Dieser Beitrag beinhaltet keine von den Autoren durchgeführten Studien an Menschen oder Tieren.

Open Access. Dieser Artikel wird unter der Creative Commons Namensnennung 4.0 International Lizenz (http://creativecommons.org/licenses/by/4.0/deed.de) veröffentlicht, welche die Nutzung, Vervielfältigung, Bearbeitung, Verbreitung und Wiedergabe in jeglichem Medium und Format erlaubt, sofern Sie den/die ursprünglichen Autor(en) und die Quelle ordnungsgemäß nennen, einen Link zur Creative Commons Lizenz beifügen und angeben, ob Änderungen vorgenommen wurden.

Literatur

1. Rudert M, Horas K, Hoberg M, Steinert A, Holzapfel DE, Hübner S, Holzapfel BM (2016) The Wuerzburg procedure: the tensor fasciae latae perforator is a reliable anatomical landmark to clearly identify the Hueter interval when using the minimallyinvasive direct anterior approach to the hip joint. BMC Musculoskelet Disord 17:57
2. Koob S, Scheidt S, Randau TM, Gathen M, Wimmer MD, Wirtz DC, Biologisches Downsizing GS (2017) Biologisches Downsizing. Azetabuläre Knochendefekte in der Hüftrevisionsendoprothetik. Orthopäde. https://doi.org/10.1007/s00132-016-3379-x
3. Hoberg M, Holzapfel BM, Steinert AF, Kratzer F, Walcher M, Rudert M (2017) Defektadaptierte Versorgung azetabulärer Knochendefekte mit dem Revisio-System. Orthopäde. https://doi.org/10.1007/s00132-016-3375-1
4. Krismer M, Nogler M (2017) Revisionsendoprothetik des Hüftgelenks. Der anteriore Zugang. Orthopäde 46:121–125
5. Nogler M, Mayr E, Krismer M (2012) Der direkte anteriore Zugang in der Revisionshüftendoprothetik. Oper Orthop Traumatol 24:153–164
6. Gollwitzer H (2012) Die Endoprotheseninfektion: Russisches Roulette oder vermeidbare Komplikation? Ein Leitfaden zur Prävention periprothetischer Infektionen. ATOS News 4:9–12
7. Fraval A, Effeney P, Fiddelaers L, Smith B, Towell B, Tran P (2017) OBTAIN A: outcome benefits of tranexamic acid in hip arthroplasty. A randomized double-blinded controlled trial. J Arthroplast 32(5):1516–1519
8. Prietzel T, Lehmann T, Möbius R, Schleifenbaum S, Sommer G, Zajonz D, Hammer N, Grunert R (2017) Der Einfluss der Kapselresektion auf das Luxationsrisiko nach primärer Hüfttotalendoprothesen-Implantation – eine multivariate Analyse von 3031 Fällen. Deutscher Kongress für Orthopädie und Unfallchirurgie.
9. Kleinert K, Werner C, Mamisch-Saupe N, Kalberer F, Dora C (2012) Closed suction drainage with or without re-transfusion of filtered shed blood does not offer advantages in primary non-cemented total hip replacement using a direct anterior approach. Arch Orthop Trauma Surg 132(1):131–136
10. Miller LE, Gondusky JS, Bhattacharyya S, Kamath AF, Boettner F, Wright J (2018) Does surgical approach affect outcomes in total hip arthroplasty through 90 days of follow-up? A systematic review with Meta-analysis. J Arthroplasty 33(4):1296. https://doi.org/10.1016/j.arth.2017.11.011
11. Parvizi J, Restrepo C, Maltenfort MG (2016) Total hip arthroplasty performed through direct anterior approach provides superior early outcome: results of a randomized, prospective study. Orthop Clin North Am 47(3):497–504
12. Yue C, Kang P, Pei F (2015) Comparison of direct anterior and lateral approaches in total hip arthroplasty: a systematic review and Meta-analysis (PRISMA). Medicine (Baltimore) 94(50):e2126
13. Christensen CP, Jacobs CA (2015) Comparison of patient function during the first six weeks after direct anterior or posterior total hip arthroplasty (THA): a randomized study. J Arthroplasty 30(9 Suppl):94–97
14. Mjaaland KE, Kivle K, Svenningsen S, Pripp AH, Nordsletten L (2015) Comparison of markers for muscle damage, inflammation, and pain using minimally invasive direct anterior versus direct lateral approach in total hip arthroplasty: a prospective, randomized, controlled trial. J Orthop Res 33(9):1305–1310
15. Barrett WP, Turner SE, Leopold JP (2013) Prospective randomized study of direct anterior vs postero-lateral approach for total hip arthroplasty. J Arthroplasty 28(9):1634–1638
16. Higgins BT, Barlow DR, Heagerty NE, Lin TJ (2015) Anterior vs. posterior approach for total hip arthroplasty, a systematic review and meta-analysis. J Arthroplast 30(3):419–434
17. Taunton MJ, Mason JB, Odum SM, Springer BD (2014) Direct anterior total hip arthroplasty yields more rapid voluntary cessation of all walking aids: a prospective, randomized clinical trial. J Arthroplasty 29(9 Suppl):169–172
18. Mayr E, Nogler M, Benedetti MG, Kessler O, Reinthaler A, Krismer M, Leardini A (2009) A prospective randomized assessment of earlier functional recovery in THA patients treated by minimally invasive direct anterior approach: a gait analysis study. Clin Biomech (Bristol, Avon) 24(10):812–818
19. Bremer AK, Kalberer F, Pfirrmann CWA, Dora C (2011) Soft-tissue changes in hip abductor muscles and tendons after total hip replacement: comparison between the direct anterior approach and the transgluteal approaches. J Bone Joint Surg Br 93-B:886–889
20. Pfirrmann C, Nötzli H, Dora C, Hodler J, Zanetti M (2005) Abductor tendons and muscles assessed at MR imaging after total hip arthroplasty in asymptomatic and symptomatic patients. Radiology 235:969–976
21. Dallinger R (2009) Postoperative isokinetic strength measurements for various hip approaches. 1st World Conference on Anterior Hip Approach, Zürich
22. Bergin PF, Doppelt JD, Kephart CJ, Benke MT, Graeter JH, Holmes AS, Haleem-Smith H, Tuan RS, Unger AS (2011) Comparison of minimally invasive direct muscle damage markers. J Bone Joint Surg Am 93(15):1392–1398

23. Lu-Yao GL, Keller RB, Littenberg B, Wennberg JE (1994) Outcomes after displaced fractures of the femoral neck. A meta-analysis of one hundred and six published reports. J Bone Joint Surg Am 76(1):15–25
24. Nogler M, Thaler M (2017) Operative Zugangswege zur Hüfte beim älteren Menschen. Orthopäde 46:18–24
25. Matta JM, Shahrdar C, Ferguson T (2005) Single-incision anterior approach for total hip arthroplasty on an orthopaedic table. Clin Orthop Relat Res 441:115–124
26. De Geest T, Fennema P, Lenaerts G, De Loore G (2015) Adverse effects associated with the direct anterior approach for total hip arthroplasty: a Bayesian meta-analysis. Arch Orthop Trauma Surg 135(8):1183–1192