

Persönliche PDF-Datei für Patrick Weber, Hans Gollwitzer

Mit den besten Grüßen vom Georg Thieme Verlag

www.thieme.de

Knieendoprothetik: aktuelle Techniken der Implantatausrichtung

DOI 10.1055/a-1304-3854
Z Orthop Unfall

Dieser elektronische Sonderdruck ist nur für die Nutzung zu nicht-kommerziellen, persönlichen Zwecken bestimmt (z. B. im Rahmen des fachlichen Austauschs mit einzelnen Kollegen und zur Verwendung auf der privaten Homepage des Autors). Diese PDF-Datei ist nicht für die Einstellung in Repositorien vorgesehen, dies gilt auch für soziale und wissenschaftliche Netzwerke und Plattformen.

Verlag und Copyright:

© 2021. Thieme. All rights reserved.
Georg Thieme Verlag KG, Rüdigerstraße 14,
70469 Stuttgart, Germany
ISSN 1864-6697

Nachdruck nur
mit Genehmigung
des Verlags



Knieendoprothetik: aktuelle Techniken der Implantatausrichtung

Arthroplasty of the Knee: Current Techniques for Implant Alignment

Autoren

Patrick Weber^{1,2,3} , Hans Gollwitzer^{1,2}

Institute

- 1 ECOM – Praxis für Orthopädie, Sportmedizin und Unfallchirurgie, München, Deutschland
- 2 ATOS Klinik München, Deutschland
- 3 Klinik und Poliklinik für Orthopädie, Phys. Medizin und Rehabilitation, Klinikum der LMU München

Schlüsselwörter

Knietotalendoprothese, mechanisches Alignment, bandreferenziert, knöchern referenziert, kinematisches Alignment

Key words

knee arthroplasty, mechanical alignment, gap balancing, measured resection, kinematic alignment

online publiziert

Bibliografie

Z Orthop Unfall 2021

DOI 10.1055/a-1304-3854

ISSN 1864-6697

© 2021. Thieme. All rights reserved.

Georg Thieme Verlag KG, Rüdigerstraße 14,
70469 Stuttgart, Germany

Korrespondenzadresse

PD Patrick Weber, MD

ECOM – Praxis für Orthopädie, Sportmedizin
und Unfallchirurgie

Arabellastraße 17, 81925 München, Deutschland

Tel.: 0 89/92-33 39 40, Fax: 0 89/92-3 33 94 29

dr.weber@ecom-muenchen.de

ZUSAMMENFASSUNG

Bei der klassischen mechanischen Ausrichtung wird die Knietotalendoprothese so eingesetzt, dass eine gerade Beinachse resultiert unabhängig von der präoperativen oder auch präarthrotischen Varus- oder Valgusstellung. Es wird zwischen der bandgeführten oder knöchern referenzierten Technik unterschieden. Bei der bandgeführten Technik wird eine gerade Beinachse angestrebt, die Prothese steht in 90° zu dieser. Die Rotationausrichtung des Femurs wird anhand der Bandspannung angelegt. Bei der knöchern referenzierten Technik wird die Prothese auch in Bezug auf die Rotation anhand der knöchernen Landmarken eingebaut, es wird ebenfalls eine gerade Beinachse angestrebt. Als Variante dieser Technik wird beim

anatomischen Alignment die 3° nach medial abfallende Gelenklinie bei der Implantation berücksichtigt. Mit diesen Techniken werden vergleichbare, gute Langzeitergebnisse erreicht mit einer Überlebensrate der Prothesen von nahezu 80% nach 25 Jahren. Auf der anderen Seite berichten 15–20% der Patienten, dass sie mit dem Ergebnis ihrer Knieprothese unzufrieden sind. Seit über 10 Jahren wird das kinematische Alignment weiterentwickelt, das eine Implantation der Endoprothese entsprechend der individuellen Anatomie des einzelnen Patienten zum Ziel hat, da die Verfechter dieser Methode sich dadurch eine bessere Funktion der Prothese erwarten. Dabei wird die präarthrotische Anatomie des Patienten rekonstruiert unter Erhalt der vorliegenden Gelenklinie und Beinachse ohne Release der Bandstrukturen. In den bisherigen Studien war die Funktion der Patienten, die mit kinematischem Alignment operiert wurden, mindestens gleichwertig zum mechanischen Alignment. Langfristige Ergebnisse sind noch spärlich, erste Studien zeigen, dass Prothesen mit kinematischer Ausrichtung bis zu 10 Jahre nach der Operation vergleichbare Überlebensraten der Endoprothesen im Vergleich zur mechanischen Ausrichtung zeigen. Zukünftige Studien sind notwendig, um die Limitationen dieser neuen Technik aufzuzeigen bzw. die Patienten zu identifizieren, die möglicherweise besonders oder auch nicht vom kinematischen Alignment profitieren.

ABSTRACT

When a total knee arthroplasty (TKA) is implanted using the traditional mechanical alignment technique, this typically results in a straight leg, independently of pre-operative or even pre-arthrotic varus or valgus alignment. With mechanical alignment, we distinguish between 2 different alignment techniques: ligament balancing and mechanical referencing according to bony skeletal landmarks. In ligament balanced technique beside the straight mechanical axis, the prosthesis is implanted at 90° to the latter. The rotational alignment of the femur is set according to the ligament tension. In the skeletal referenced technique, the rotation of the femur is also set according to bony skeletal landmarks. As a variation of this technique, the prosthesis can be implanted with anatomical alignment. In this technique, the medial slope of the joint line of 3° in the frontal plane is respected during the implantation of TKA. Both techniques result in comparable long-term results with survival rates of almost 80% after 25 years. On the other hand, 15–20% of TKA patients report dissatisfaction with their clinical result. For more than 10 years now, the kine-

matic TKA alignment concept has been developed with the goal to achieve implantation that is adapted to the individual anatomy of the patient. The advocates of this technique expect better function of TKA. This strategy aims to reconstruct the pre-arthrotic anatomy of a given patient while preserving the existing joint line and the mechanical axis without performing ligamentary release. Studies have shown that the function of the prosthesis is at least that good as in the conven-

tional techniques. Long-term results are still sparse, but initial studies show that TKA implanted using the kinematic alignment technique exhibit comparable 10-year-survival rates to those implanted using the traditional mechanical alignment technique. Future studies need to show the limitations of this new technique and to identify patients who will or will not significantly benefit from this technique.

Einleitung

Die Implantation einer Knieendoprothese ist ein erfolgreicher Eingriff und wurde 2017 in Deutschland ca. 170 000-mal durchgeführt (uni- und bikondylär) [1]. Viele Studien berichten jedoch nach Knieendoprothese (Knie-TEP) über einen Anteil unzufriedener Patienten von 10–20% [2–4]. Diese Patienten berichten u. a. über Belastungsschmerz, rezidivierende Schwellungszustände, Steifheit oder Instabilitätsgefühl beim Treppensteigen [5]. Um diese Ergebnisse zu verbessern, gab es in den letzten Jahren viele Entwicklungen im Bereich des Prothesendesigns [6] und im Bereich der Präzision der Implantation durch Navigation oder patientenindividuelle Schnittblöcke [7]. Zwar wurde die Präzision der Implantation durch die Navigation verbessert, eine Verbesserung der klinischen Ergebnisse konnte aber dennoch nicht erreicht werden [8]. Folgerichtig wurden daher in den letzten Jahren auch die Konzepte der Ausrichtung der Beinachse und der Gelenklinien überdacht und weiterentwickelt.

Definition der Beinachse, Gelenklinien und Bandspannung am Kniegelenk

Zum Verständnis der einzelnen Ausrichtungstechniken bei der Implantation der Knieendoprothese ist die Kenntnis der Beinachsen und der Gelenklinien unabdingbar [9]. Die mechanische Beinachse wird definiert als der Winkel zwischen der mechanischen Achse des Femurs (Hüftkopffzentrum – Zentrum Kniegelenk) und der Tibia (Zentrum Kniegelenk – Zentrum Sprunggelenk). Interessant ist dabei, dass die mechanische Beinachse in der Frontalebene bei gesunden Probanden im Durchschnitt ca. 1° varisch ist. Ferner haben Männer häufiger eine varische Stellung des Beins, je nach Literatur besteht eine Varusstellung von 3° und mehr bei 33% der Männer resp. von 4,5° und mehr bei 21% der Männer [10, 11]. Die mechanische Achse des Femurs verläuft dabei in einem Winkel von ca. 5–7° zur anatomischen Achse des Femurs. Die tibiofemorale Gelenklinie läuft nicht in 90° zur Beinachse, sondern fällt um durchschnittlich 3° von lateral nach medial ab. Dadurch beträgt der Winkel zwischen der mechanischen Achse des Femurs und der Gelenklinie auch nicht 90°, sondern von lateral gemessen im Durchschnitt 88° (lateral distaler Femurwinkel – LDFW). Ebenso ist der mediale proximale Tibiawinkel (MPTW) nicht rechtwinklig, sondern beträgt im Durchschnitt 87°. Diese Werte wurden kürzlich bestätigt, zeigen aber interindividuell eine hohe Variabilität [12]. Die Differenz von ca. 1° wird durch das Sprunggelenk ausgeglichen, das im Durchschnitt in 89° zur mechanischen Achse

steht (► **Abb. 1 a**). In rezenter Zeit wurde eine Typisierung der Kniegelenke durch Hirschmann et al. anhand der 3 angegebenen Winkel vorgeschlagen. Dabei zeigt sich am häufigsten eine neutrale Beinachse mit einem MPTW von 87° und einem LDFW von 87° mit großen Abweichungen [12]. Bei Frauen geht die Tendenz eher zu einer leicht valgischen Ausrichtung bei einem geringeren MPTW, bei Männern zeigt sich tendenziell eine etwas varischere Tibia mit resultierendem Varus der gesamten Beinachse [13].

Beim Gehen steht das Sprunggelenk in der Frontalebene nicht genau unter dem Hüftgelenk, sondern etwas weiter medial und es entsteht ein Winkel von ca. 3° zur mechanischen Achse (► **Abb. 1 b**). Dadurch steht die Gelenklinie des Kniegelenks beim Gehen parallel zum Boden (► **Abb. 1 c**) [14].

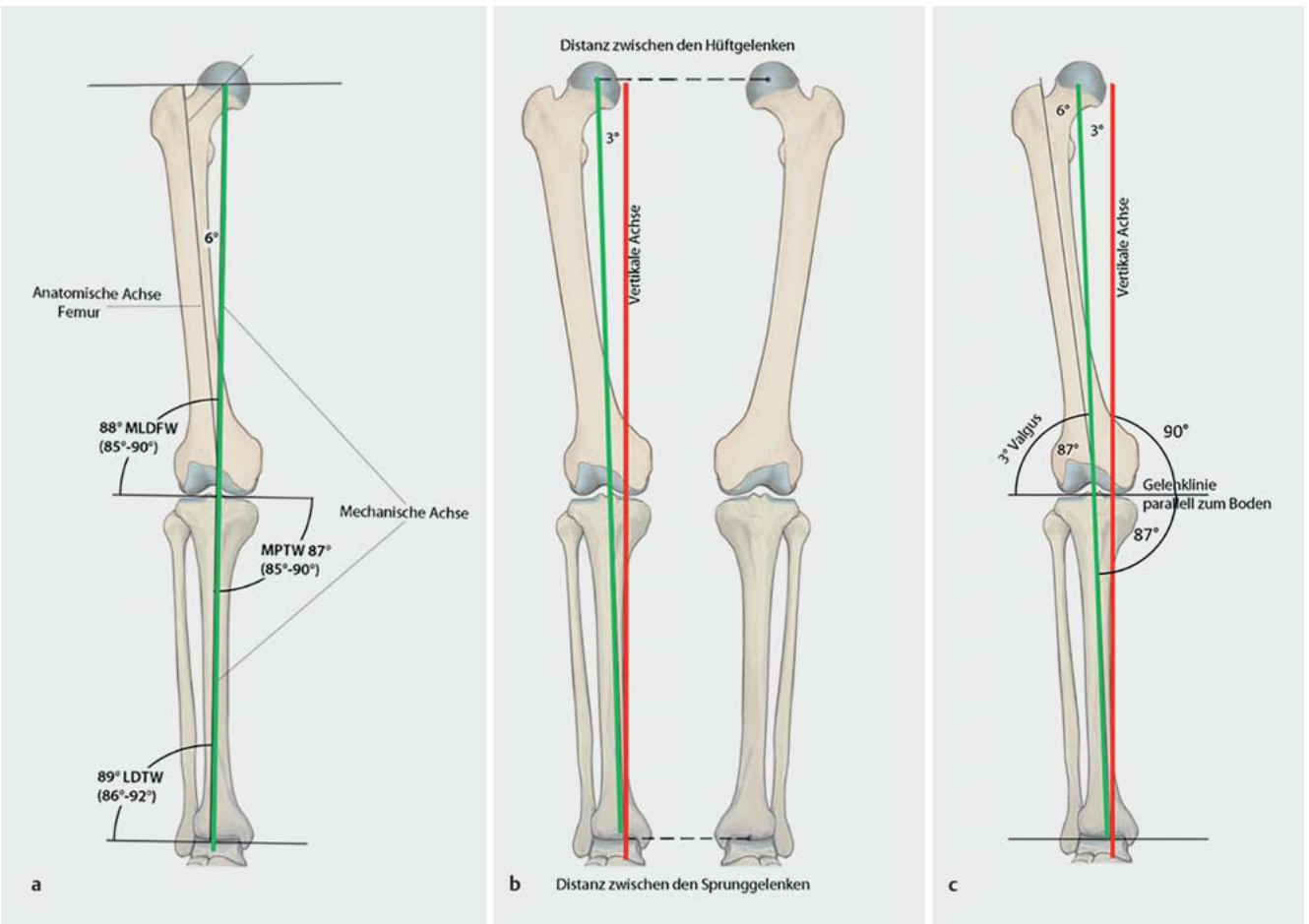
In der sagittalen Achse ist der tibiale Slope zu beachten. Dieser beschreibt den Winkel zwischen dem Tibiaplateau und der Achse der Tibia und beträgt im Durchschnitt beim nativen Kniegelenk 8° wobei Abweichungen zwischen 0 und 15° regelhaft sind [15–17].

Die physiologische Bandspannung am Kniegelenk variiert ebenfalls individuell und unterscheidet sich in Beugung und in Streckung. In Beugung zeigt sich insbesondere lateral eine vermehrte Aufklappbarkeit des Kniegelenks bei Varusstress im Vergleich zur medialen Seite und im Vergleich zur Streckung [18]. Diese relative Laxizität des lateralen Bandkomplexes in Beugung ist essenziell für eine physiologische Beugebewegung mit medial pivotierender Femurkondyle und lateralem Rollback.

Mechanisches Alignment der Knieendoprothese

John Insall propagierte mit der „total condylar knee prosthesis“ das Konzept des mechanischen Alignments in der Knieendoprothetik. Er strebte eine gerade Beinachse und eine Ausrichtung der femoralen und der tibialen Komponente in 90° zu dieser an – unabhängig von der vorliegenden Deformität. Dieses Konzept sollte zu einer gleichmäßigen Belastung des Polyethylens lateral und medial führen [19]. Das Ziel war die Langlebigkeit der Materialien zu verbessern aus der Konsequenz des Frühversagens der Prothese bei varischer Platzierung der tibialen Komponente mit älteren Polyethylenen und erhöhtem Abrieb [20]. Diese Überlegungen beruhen auch auf In-vitro-Studien, die eine gleichmäßige Belastung auf dem Inlay und unter der tibialen Komponente aufzeigen konnten, wenn eine Resektion in 90° zur mechanischen Achse von Tibia und Femur erfolgt war [21].

Beim mechanischen Alignment der Knieendoprothese werden 2 Techniken propagiert:



► **Abb. 1** a Darstellung der für die Knieendoprothetik in der Frontalebene relevanten Achsen und Gelenklinien an der unteren Extremität. Die Gelenklinie steht nicht in 90° zur mechanischen Achse (grün), sondern sie fällt um durchschnittlich 3° nach medial. b Beim Gehen steht die mechanische Achse des Beins in einem Winkel von 3° zur vertikalen Achse (rot), da die Sprunggelenke näher aneinander stehen als die Hüftgelenke. Die mechanische Achse des Beins steht also nicht in 90° zum Boden. c Dadurch steht die um 3° nach medial abfallende Gelenklinie beim Gehen parallel zum Boden. (m)LDFW: (mechanischer) lateraler distaler Femurwinkel, MPTW: medialer proximaler Tibiawinkel, LDTW: lateraler distaler Tibiawinkel. Quelle: R. Himmelhan nach Vorgaben von P. Weber und H. Gollwitzer

- bandreferenziert (ligament-balanced), auch noch „tibia first“ oder „gap balancing“ genannt
- knöchern referenziert (anatomisch), auch noch „femur first“ oder „measured resection“ in leichten Abwandlungen genannt

In den letzten Jahren wurden die Techniken weiterentwickelt und viele Operateure verwenden die Techniken auch hybrid [22,23].

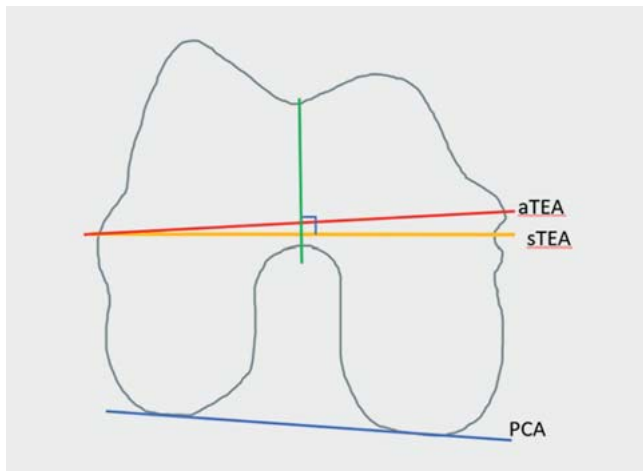
Bandreferenzierte Operationstechnik

Die bandreferenzierte Technik folgt den Prinzipien des mechanischen Alignments und hat das Ziel, eine gerade Beinachse zu erreichen. Die Ausrichtung der Rotation des Femurs erfolgt anhand der Bandspannung in Beugung. Ziel ist ein medial und lateral symmetrischer Gelenkspalt in Streckung und Beugung. Nach Entfernung der Osteophyten (wie bei jeder Technik) wird als 1. operativer Schritt die Tibia in 90° zur mechanischen Achse des Tibiaschaftes reseziert (Ausrichtung intra- oder extramedullär). Es erfolgt dann die Positionierung des Schnittblocks für die Resektion des distalen Femurs über eine intramedulläre Ausrichtung, sodass die

Resektion in 90° zur mechanischen Achse des Femurs erfolgt. Anschließend wird die Bandspannung überprüft und es wird ggf. ein Release der Bänder auf der kontraktiven Seite durchgeführt. Das Release erfolgt, bis ein symmetrischer Gelenkspalt erreicht wird bei mechanischer Beinachse. Über die intramedulläre Ausrichtung wird der Schnittblock für den dorsalen und ventralen Femurschnitt angebracht und die Rotation der femoralen Komponente stellt sich über die Bandspannung des Flexionsspaltes ein. Hier können Bandspanner zum Einsatz kommen. Nach der dorsalen und ventralen Resektion am Femur wird die Endoprothese implantiert.

Knöchern referenzierte Operationstechnik

Zunächst wird die intramedulläre Ausrichtung zur Resektion des distalen Femurs in 90° zur mechanischen Femurachse durchgeführt. Die Ausrichtung der Rotation der femoralen Komponente erfolgt parallel zur chirurgischen transepikondylären Linie oder anhand der dorsalen Kondylen, wobei 3° Außenrotation zu diesen eingestellt wird [22,24] (► **Abb. 2**), was auch als Measured Re-



► **Abb. 2** Einstellung der Rotation der Femurkomponente (rechtes Knie, Ansicht von unten auf das Femur). Bei der Femur-first-Methode wird die Prothese parallel zur chirurgischen sTEA (surgical transepikondyläre Achse) implantiert. In der Regel wird heute die sTEA verwendet, die medial im Sulcus referenziert ist und nicht die aTEA (anatomische transepikondyläre Achse), da die sTEA besser der Kinematik des Kniegelenks entspricht [57]. Diese steht im Durchschnitt um 3° außenrotiert im Vergleich zur PCA (posteriore Kondylenachse). Als weitere Referenz kann die Whiteside-Achse (grün) hergenommen werden, die den tiefsten Punkt der Trochlea mit dem tiefsten Punkt der Notch verbindet. Diese steht i. d. R. in 90° zur sTEA. Quelle: P. Weber

section bezeichnet wird. Im Anschluss erfolgt die Resektion der Tibia in 90° zur Tibiaachse. Der Flexions- und Extensionsspalt sowie die Beinachse werden kontrolliert. Bei asymmetrischem Spalt in der Varus-valgus-Ausrichtung erfolgt ein stufenweises Release der kontrakten Bänder bis symmetrische Gelenkspaltweiten bei gerader Beinachse bestehen. Bei Asymmetrie zwischen dem Beuge- und Streckspalt muss entsprechend reagiert werden durch Lösung der dorsalen Kapsel oder Nachresektion des Femurs distal oder dorsal [25].

Knöchern referenzierte Operationstechnik – anatomisches Alignment

Als Variation der klassischen knöchern referenzierten Technik wird beim anatomischen Alignment die Prothese so eingesetzt, dass die Lauffläche entsprechend der Gelenklinie mit 3° nach medial abfällt. Diese Technik wurde ursprünglich von Hungerford propagiert [26,27]. Beim Femur erfolgt die Resektion distal parallel zur Gelenklinie (nach medial um 3° abfallend) sodass der laterale distale Femurwinkel (LDFW) rekonstruiert wird. Die Tibia wird auch entsprechend der ursprünglichen Gelenklinie 3° nach medial abfallend reseziert, sodass der mediale proximale Tibiawinkel wieder rekonstruiert wird, resp. wird dieser leicht adaptiert, sodass die Beinachse auf 180° eingestellt wird. Die Rotation der Femurkomponente wird parallel zu den dorsalen Kondylen (PCA, posteriore Kondylenachse) eingestellt [24,28]. Anschließend erfolgt eine Kontrolle des Streck- und Beugespalts und ein Weichteilrelease wie bei den anderen Techniken. Das Release kann anspruchsvoll sein, da ein Release in Streckung an den medialen Strukturen bei einem zuvor ausgeglichenen Beugespalt zu einem lockeren

Beugespalt medial führt. Dies erfordert dann ein häufig schwieriges weiteres Release, damit schließlich symmetrische Verhältnisse vorliegen [22].

Bei den beschriebenen Techniken, die eine mechanische Ausrichtung der Knieprothese zum Ziel haben, kann man vereinfacht zusammenfassen, dass bei der knochenreferenzierten Knieprothesenimplantation der resezierte Knochen ersetzt wird und die Ligamente dem anpasst werden, sodass das Bein mechanisch gerade ausgerichtet ist. Bei der ligamentreferenzierten Implantationstechnik bleibt die ligamentäre Führung erhalten und die Artikulationsflächen werden dort platziert, wohin sie durch die neue ligamentäre Führung geleitet werden; dabei soll die Beinachse postoperativ gerade sein, was häufig ein Release der Bänder erfordert. Gerade bei der knöchern referenzierten Technik, die häufiger ein ausgedehnteres Release erfordert, besteht die Gefahr für iatrogene Bandverletzungen durch das Release [29]. Bei der bandreferenzierten Technik besteht vor allem beim valgischen Kniegelenk die Gefahr einer Innenrotationsstellung des Femurs.

Release der Bänder

Das stufenweise Release der Bänder wurde schon vielfach beschrieben und deshalb wird hier nur kurz darauf eingegangen [30]. Wichtig ist dabei, sich zu vergegenwärtigen, welche Strukturen medial und lateral in welcher Position des Kniegelenks (Streckung und Beugung) für die Stabilität verantwortlich sind. Medial in Streckung sind es die oberflächlichen und tiefen Fasern des Innenbandes und in geringerem Ausmaß das Pes anserinus. In Beugung sind es medial vor allem die oberflächlichen Fasern des Innenbandes. Lateral in Streckung sind es das laterale Kollateralband, die posterolaterale Kapsel, das ilioband (am Tuberculum Gerdyi), geringer die Popliteussehne und die laterale Gastrocnemiussehne. In Beugung geben das ilioband und die Kapsel keine wesentliche Stabilität, hier sind hingegen die anderen genannten Strukturen relevant. Nach Analyse des Ortes der Kontraktur gilt es, die entsprechenden Fasern stufenweise durch Einkerbungen (Pie-crusting-Technik) oder stufenweises Ablösen am Ansatz zu lockern [30].

Kinematisches Alignment

Das kinematische Alignment wurde seit ca. 10 Jahren vor allem von Stephen Howell propagiert und weiterentwickelt und lehnt sich an die Technik der Measured Resection an, wird dabei auch als „true measured resection“ bezeichnet [31–34]. Ziel der kinematischen Ausrichtung der Knieprothese ist eine Rekonstruktion der individuellen Kniekinematik des Patienten, so wie diese vor der Arthrose bestand. Dazu werden die individuellen Gelenklinien (tibiofemoral) und die natürliche Beinachse rekonstruiert. Hierzu wird unter Berücksichtigung des Knorpelverschleißes exakt so viel Knochen und Knorpel femoral distal, posterior und tibial reseziert, wie durch die Prothesenteile ersetzt wird. Es erfolgt i. d. R. kein Release der Bänder, es werden lediglich die Osteophyten entfernt. Durch dieses Vorgehen ist die Bandspannung in sämtlichen Flexionsstellungen wieder wie beim patientenspezifischen Kniegelenk. Auch die Patellaführung ist i. d. R. physiologisch, da der natürliche Q-Winkel rekonstruiert wird.

Es wurden einige Techniken zu diesem Verfahren publiziert [33–36]. Die initial publizierten Techniken wurden mit patienten-

spezifischen Instrumenten durchgeführt, die anhand eines präoperativen MRT konstruiert wurden. Mittlerweile gibt es Operationstechniken mit Unterstützung von Robotern oder aber auch mit klassischen Instrumenten. Zur Planung genügt eine präoperative Röntgendiagnostik inklusive Beinachse.

Begonnen wird mit der Präparation des Femurs. Die Resektion der Varus-valgus-Ausrichtung distal erfolgt entsprechend der anatomischen Gelenklinie femoral unter Berücksichtigung des Knorpelverschleißes zur Rekonstruktion des individuellen LDFW (► **Abb. 1**). Dieser kann zum einen in der Planung ausgemessen werden und dann über eine intramedulläre Ausrichtung rekonstruiert werden. Eine Kontrolle ist über die Dicke der Resektate zuverlässig möglich, da der femorale Knorpel eine Dicke von etwa 2 mm aufweist und die erforderliche Resektionsdicke entsprechend berechnet werden kann [37]. Die Ausrichtung der Rotation erfolgt anhand der dorsalen Kondylen parallel zur PCA unter Beachtung des Knorpelverschleißes mit folgendem dorsalem und ventralem Schnitt.

Die Resektion der Tibia erfolgt ebenfalls parallel zur Gelenklinie unter Beachtung des Knorpelverschleißes. Eventuell bestehende Asymmetrien der Bandspannung erfordern ein Bandrelease oder werden anhand einer Nachresektion an der Tibia korrigiert. Asymmetrien zwischen lateral und medial werden anhand einer Varisierung oder Valgisierung korrigiert, Asymmetrien zwischen dem Streck- und Beugespalt werden durch Erhöhung oder Verminderung des tibialen Slope ausgeglichen. Ein physiologisch lockerer lateraler Beugespalt wird beim Konzept des kinematischen Alignments akzeptiert und sogar angestrebt. Bei der folgenden Probeimplantation ist der Lauf der Patella i. d. R. zentral, nachdem der Q-Winkel und die Ausrichtung des Femurs entsprechend der Patelladrehachse physiologisch erhalten bleiben [31]. Durch die kinematische Ausrichtung der Implantate wird die Beinachse so rekonstruiert, wie sie vor der Arthrose war, entsprechend wird auch eine varische oder valgische Beinachse belassen (► **Abb. 3**). Dies beruht auch auf der Überlegung, dass Achsabweichungen häufig extraartikulär lokalisiert sind und damit nicht physiologisch über eine intraartikuläre Korrektur zu beheben sind.

Restricted kinematisches Alignment

Bei der streng kinematischen Ausrichtung werden auch stärkere valgische oder varische Stellungen von über 5° toleriert. Einige Arbeitsgruppen, die das kinematische Alignment anwenden, sehen dies kritisch, da keine Langzeitergebnisse unter Belassen von derartigen „Achsabweichungen“ vorliegen. Es wurde daraufhin ein sog. „restricted kinematic alignment“ entwickelt. Dabei werden Kniegelenke mit einem LDFA und einem MPFA zwischen 85 und 95° und einer postoperativen Beinachse von maximal $\pm 3^\circ$ kinematisch eingesetzt. Bei allen Fällen, die über die genannten Werte hinausgehen, werden die Winkel solange korrigiert, bis sie in den „restricted-kinematic-alignment“-Bereich fallen [36, 38].

Adaptiertes mechanisches Alignment und funktionelles Alignment

Aktuell werden weitere Techniken beschrieben, die ebenfalls versuchen, die natürliche Kinematik des Kniegelenks zu rekonstruieren. Vereinfacht gesagt streben diese ein geringes Belassen der Restdeformität an. Im Gegensatz zum kinematischen Alignment

wird bei stärkeren Abweichungen der klassischen Zielwerte des mechanischen Alignments eine Korrektur der knöchernen Position durchgeführt. So sollen keine starken Abweichungen der Position der Prothese von diesen Zielwerten resultieren. Beim adaptierten mechanischen Alignment (amA) wird die Tibia wie beim klassischen mechanischen Alignment ebenfalls mit 90° zur tibialen Achse eingebracht. Ein geringes Belassen der Restdeformität wird durch die Position des Femurs in leichtem Varus oder Valgus eingestellt. Abweichungen von über 3° Varus oder Valgus werden jedoch korrigiert [39, 40]. Die Verwender der Methode konnten vereinzelt gute Ergebnisse berichten, bisher aber nur in retrospektiver Natur ohne Vergleichsgruppe [39].

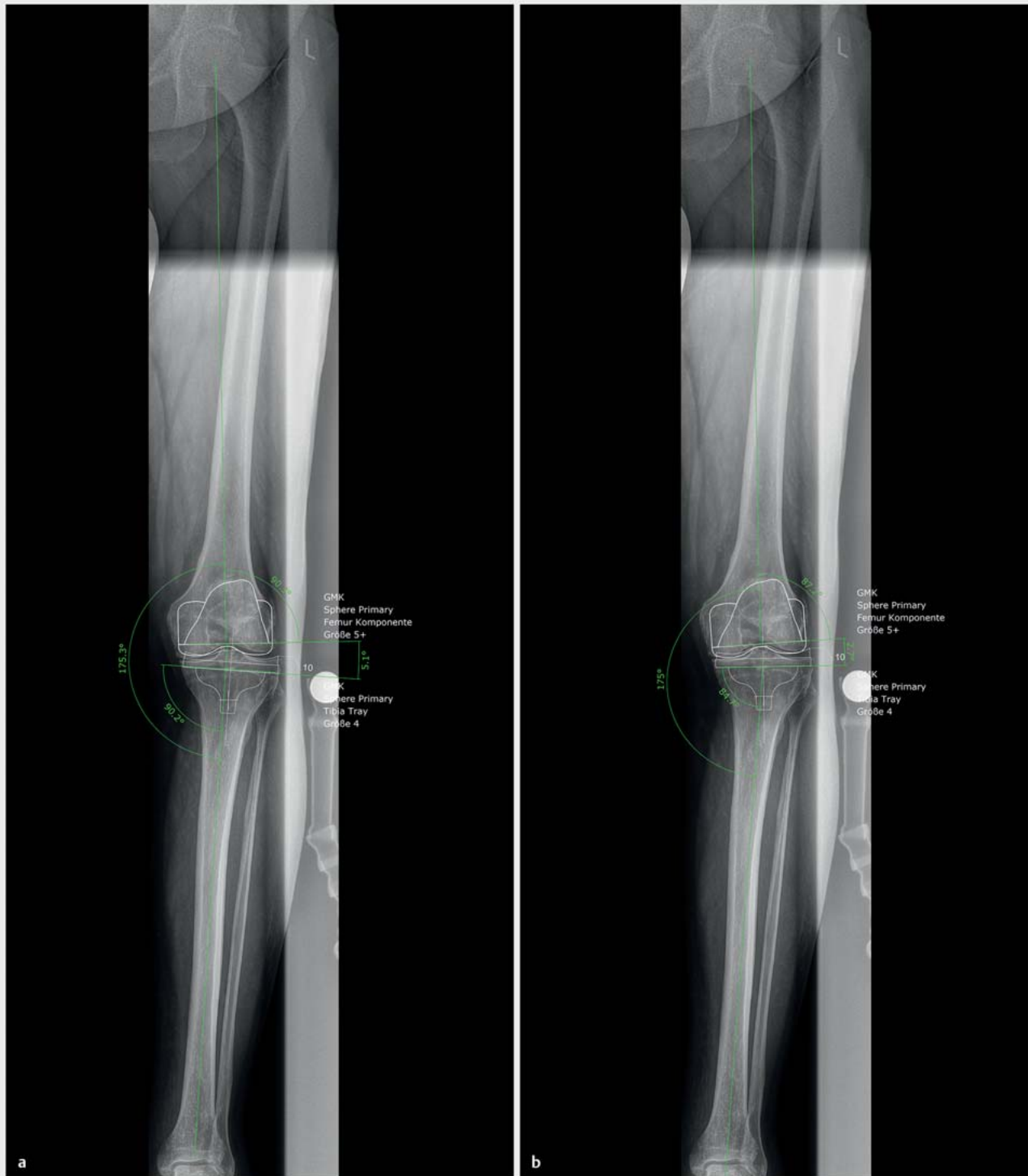Beim funktionellen Alignment wird ebenfalls ein leichter Varus oder Valgus belassen, Ziel ist aber auch ein Erreichen einer Beinachse zwischen +3 und -3°. Das Belassen einer Beinachse mit geringem Varus oder Valgus wird unter Belassen eines Varus oder Valgus am Femur oder der Tibia erreicht, wobei nicht genauer definiert wird, wann welche Korrekturen erfolgen [41]. Diese Technik zeigt gute Ergebnisse in einer Studie ohne Vergleichsgruppe und wird aktuell in einer laufenden Studie im Vergleich zum mechanischen Alignment evaluiert [42, 43].

In der ► **Tab. 1** sind die Zielwerte der Beinachsen sowie der einzelnen Parameter für die verschiedenen Techniken aufgeführt. In ► **Abb. 4** sind die einzelnen Ausrichtungstechniken in der koronaren Ebene dargestellt.

Vor- und Nachteile der einzelnen Ausrichtungen

Die Diskussion, ob die tibiale Komponente als Erstes implantiert werden soll und dann eine bandgeführte Implantation des femoralen Implantats erfolgen soll oder ob die Implantation anatomisch und entsprechend das Femur zunächst knöchern referenziert reseziert wird, ist schon seit Jahrzehnten im Gange. Eine kürzlich erschienene Metaanalyse mit Daten von über 2500 Patienten konnte keinen Unterschied zwischen den Techniken in Bezug auf klinische Scores oder Komplikationen nachweisen [44]. Einigkeit besteht aber bei beiden Techniken darüber, dass eine gerade Beinachse rekonstruiert werden soll mit einer Abweichung von maximal $\pm 3^\circ$. Dabei gibt es für beide Techniken verlässliche Langzeitergebnisse und die Prothesenmaterialien und -designs sind entwickelt worden, um bei mechanischer Ausrichtung lange zu halten. Schließlich sind die Instrumente konstruiert worden, um eine sichere Implantation unter mechanischer Ausrichtung durchzuführen.

In den letzten Jahren wurde das Dogma des erforderlichen geraden Beins mit einer mechanischen Achse zwischen +3 und -3° nach Knieendoprothese aber infrage gestellt. Zum einen konnten Bellemans et al. aufzeigen, dass ein neutrales mechanisches Alignment nur bei einem geringen Anteil der Bevölkerung zu finden ist und dass die mechanische Beinachse im Durchschnitt 1,2° varisch ist. 33% der Männer haben eine varische Beinachse von mehr als 3°, die Implantation einer Knieendoprothese nach konventionellem mechanischen Alignment erfordert bei diesen Patienten immer ein Release des Innenbandes. Somit empfehlen die Autoren bei diesen Patienten das Belassen eines geringen Va-



► **Abb. 3** Beinachsenaufnahme eines Patienten mit einer medialen Gonarthrose und einem Varuswinkel von 5° . **a** Planung eines mechanischen Einbaus der Prothese: Die tibiale und femorale Komponente werden mit einem LDFW und MPTW von 90° eingebaut. Dadurch wird der Varus um $5,1^\circ$ korrigiert und es resultiert eine gerade Beinachse. Dazu wird es wahrscheinlich erforderlich sein, ein Release der Bänder medial durchzuführen. Die Gelenklinie wird postoperativ in 90° zur Beinachse stehen, ändert sich somit durch die Operation um mehr als 5° . Zur Anpassung des Beugespaltes muss diese Gelenklinienänderung entweder durch ein entsprechendes Bandrelease oder durch eine Außenrotationsstellung der femoralen Komponente ausgeglichen werden. **b** Planung eines kinematischen Einbaus der Prothese beim gleichen Patienten. Der LDFW von $87,2^\circ$ wird durch den Einbau der Prothese beibehalten, ebenso der MPTW von $84,7^\circ$. Dadurch wird der Varus um $2,7^\circ$ korrigiert und es bleibt ein Varus von $2,5^\circ$ bestehen, so wie er beim Patienten vor der Arthrose vorlag. Ein Release der Bänder wird dabei nicht erforderlich sein, die Gelenklinie wird wie vor der OP rekonstruiert, auch die Rotation der femoralen Komponente bleibt unverändert.

► **Tab. 1** Übersicht der unterschiedlichen Zielwerte der einzelnen Ausrichtungstechniken.

	bandreferenziert	knöchern referenziert	knöchern referenziert – anatomisch	kinematisches Alignment (KA)	Restricted kinematisches Alignment	adaptiertes mechanisches Alignment	funktionelles Alignment
Beinachse	180°	180°	180°	Rekonstruktion der individuellen Beinachse	wie KA, maximal 180 ± 3°	180 ± 3° (Belassen eines geringen Varus/Valgus)	180 ± 3° (Belassen eines geringen Varus/Valgus)
LDFW	90°	90°	87°	individuelle Rekonstruktion wie vor der Arthrose	wie KA, maximal 90 ± 5°	90 ± 3°	90 ± 3°
MPTW	90°	90°	87°	individuelle Rekonstruktion wie vor der Arthrose	wie KA, maximal 90 ± 5°	90°	90 ± 3°
Rotation Femur	durch Bandspannung in Beugung	parallel zur TEA	parallel zur PCA	parallel zur PCA	parallel zur PCA	nicht definiert	durch Bandspannung in Beugung, in einem ± 3°-Korridor zur TEA

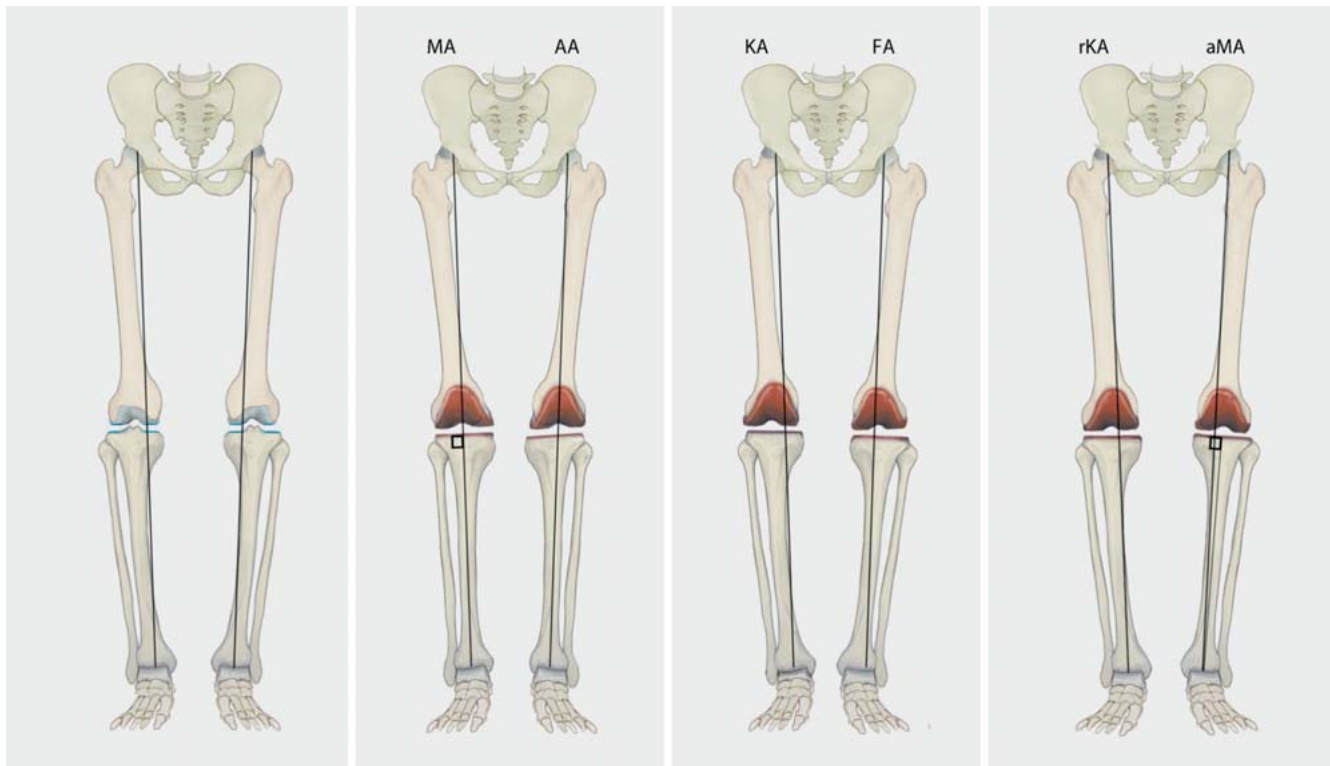
LDFW: lateraler distaler Femurwinkel; MPTW: medialer proximaler Tibiawinkel; TEA: transepikondyläre Achse; PCA: posteriore kondyläre Achse

rus [10]. Zum anderen konnte in einer Nachuntersuchung an der Mayo Klinik mit über 15 Jahren Follow-up nachgewiesen werden, dass die Revisionsrate der Kniegelenke, die in dem ± 3°-Zielbereich waren, vergleichbar war zu denen, die sich außerhalb von dem Korridor befanden [45]. Auch Insall selbst merkte 1988 bereits an, dass das Konzept der mechanischen Achse nicht jedem Patienten entspricht und somit nur einen „Kompromiss“ darstellt [46]. Die anfangs dargestellte Rate von 15–20% an unzufriedenen Patienten mit einer Knieprothese wurde bei Patienten mit einer mechanischen Ausrichtung erhoben. Gerade bei den von Bellemans beschriebenen Patienten mit dem konstitutionellen Varus wird eine mechanische Ausrichtung der Prothese zu einer Überdehnung des Innenbands führen was mit Beschwerden einhergehen kann, resp. kann ein intraoperatives Release schwierig zu dosieren sein [10]. In der ► **Tab. 2** sind diese Vor- und Nachteile aufgeführt (modifiziert nach [28]).

Diese Entwicklungen führten u. a. zum kinematischen Alignment. Howell mit Kollegen war einer der ersten Anwender und konnte in Nachuntersuchungen sehr gute klinische Ergebnisse nachweisen [32, 33]. Kritiker der Methode mahnten an, dass eine Abweichung von der 90°-Ausrichtung der Tibia zur mechanischen Achse zu frühen Versagern führen könnte [47]. Mehrere Studien konnten aber nachweisen, dass zumindest im mittelfristigen Verlauf keine erhöhten Revisionen bei varischen oder valgischen „Abweichen“ auftraten [32, 48]. Dies liegt daran, dass die nach medial abfallende Gelenklinie beim Gehen parallel zum Boden steht, da der Abstand zwischen den Sprunggelenken beim Gehen geringer ist als zwischen den Hüften. Dadurch wird die Belastung auf die Tibia beim Gehen wieder physiologisch. Zudem reduziert die kinematische Alignment-Technik beim Varusknie das Knieadduktionsmoment verglichen mit dem mechanischen Alignment, wodurch auch die Belastung auf das Implantat abnimmt [49].

Interessant könnten in diesem Zusammenhang die Individualimplantate sein, da diese über unterschiedliche Implantat- und Inlaydicken eine individuelle Rekonstruktion der Gelenklinie erreichen. Somit kann die tibiale Komponente dann mit 90° zur Beinachse eingebaut werden. Dabei gilt es jedoch zu beachten, dass bestimmte Individualimplantate nur für die Rekonstruktion einer neutralen Beinachse zugelassen sind und somit individuelle Rekonstruktionen der Beinachse nicht mit allen Individualimplantaten möglich sind.

Nachdem die Femurkomponente nicht in 3° Außenrotation zur transepikondylären Linie implantiert wird, wurden beim kinematischen Alignment vermehrte Patellabeschwerden vorausgesagt. Es konnte aber eine sehr geringe Revisionsrate wegen patellarer Probleme nachgewiesen werden (13 Patienten aus einem Kollektiv von über 3000 Patienten) [50]. Diese zunächst überraschend niedrige Revisionsrate liegt wahrscheinlich an mehreren Faktoren: Zum einen wird beim kinematischen Alignment der Q-Winkel physiologisch rekonstruiert, da die Tuberositas tibiae durch die nach medial abfallende Gelenklinie während der Operation unverändert bleibt und nicht wie beim mechanischen Alignment lateralisiert wird. Zum anderen erlaubt die Positionierung entsprechend der Gelenklinie femoral in Beugung ein physiologisches „Einsatteln“ der Patella, die laterale Kondyle wird nicht distalisiert (► **Abb. 5**). Eine weitere Arbeitsgruppe konnte aufzeigen, dass ein laterales Release nur in 2% der Fälle intraoperativ erforderlich



► **Abb. 4** Darstellung der im Text beschriebenen unterschiedlichen Ausrichtungstechniken anhand eines 6° varischen Kniegelenks. MA: mechanisches Alignment, AA: anatomisches Alignment, KA: kinematisches Alignment, FA: funktionelles Alignment, rKA: Restricted kinematisches Alignment, aMA: adaptiertes mechanisches Alignment. Quelle: R. Himmelhan nach Vorgaben von P. Weber und H. Gollwitzer

Elektronischer Sonderdruck zur persönlichen Verwendung

war [38]. Zu diesen guten Ergebnissen die Patellafunktion betreffend muss einschränkend erwähnt werden, dass es bisher noch keine Studien gibt, die explizit die Ergebnisse von Patienten mit starken Patellalateralisationen oder Dysplasien, die mit kinematischem Alignment operiert wurden, nachuntersucht hätten.

Ein potenziell wesentlicher Vorteil von Individualimplantaten ist die voneinander unabhängige Rekonstruktion von Trochlea und dorsalen Femurkondylen. Besteht eine hypoplastische Trochlea mit einer lateralisierten Patella kann die kinematische Ausrichtung des Femurschildes anhand der dorsalen Kondylen zu einer lateralisierten Patella führen. Individuelle Implantate könnten den ventralen femoralen Schild entsprechend der Anatomie des Patienten etwas nach außen richten und somit die Anatomie rekonstruieren. Dies kann eine Möglichkeit sein, um bei Dysplasien einen besseren Lauf der Patella zu ermöglichen, ohne dass der

Beugespalt durch Außenrotation der Femurkomponente verändert werden muss.

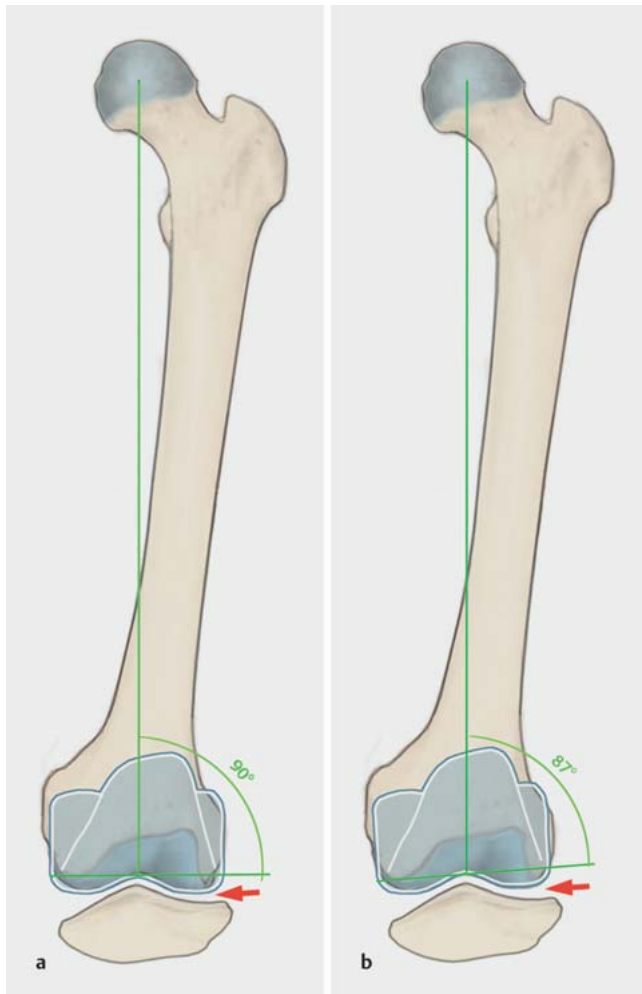
Sehr niedrige Versagensraten beim kinematischem Alignment wurden in der ersten publizierten 10-Jahres-Nachuntersuchung berichtet mit einem Überleben von 97,5% [51]. In den letzten Jahren sind mehrere Vergleichsstudien erschienen. Mehrere konnten einen Vorteil in der Kniefunktion mit kinematischem Alignment nachweisen, darunter waren einige randomisierte Studien. Einzelne Studien konnten auch keinen Unterschied zwischen den Methoden nachweisen, das kinematische Alignment schnitt aber in keiner der Studien schlechter ab. Mehrere Metaanalysen konnten zusammenfassend einen Vorteil des kinematischen Alignments in Bezug auf die klinischen Scores und die Flexion nachweisen [52–54]. Zuletzt wurde eine Metaanalyse publiziert, die nur randomisiert kontrollierte Studien einschloss. Interessant war dabei, dass

► **Tab. 2** Vor- und Nachteile des mechanischen Alignments.

Vorteile	Nachteile
<ul style="list-style-type: none"> ▪ Einfachheit ▪ Reproduzierbarkeit ▪ gewohnte OP-Technik ▪ Langzeitergebnisse bekannt ▪ die meisten Implantate und Instrumente für mechanisches Alignment designt 	<ul style="list-style-type: none"> ▪ optimale Positionierung der Gelenklinie nicht geklärt ▪ bis zu 20% unzufriedene oder nicht ganz zufriedene Patienten ▪ die Orientierung der Implantate, die nicht der nativen Anatomie entspricht, führt zu Überdehnungen der Bänder oder Instabilitäten ▪ ein Release der Bänder ist nicht in allen Gelenkstellungen exakt passend möglich

► **Tab. 3** Vor- und Nachteile des kinematischen Alignments.

Vorteile	Nachteile
<ul style="list-style-type: none"> reproduziert die natürliche Bandspannung potenziell bessere Schmerzreduktion, Funktion und Beweglichkeit weniger Weichteilrelease schnellere Rehabilitation 	<ul style="list-style-type: none"> fehlende Langzeitergebnisse ungenügende Daten zum Vorgehen bei starken Patellalateralisationen unklar welches Ausmaß an Restvalgus/-varus belassen werden kann Mehrzahl der Instrumente nicht für kinematisches Alignment designt



► **Abb. 5** a Auf der Abbildung ist der mechanische Einbau einer Knieprothese mit einem LDFW von 90° und die Position der Patella in Beugung abgebildet. b Kinematisch eingebaute Prothese mit einem LDFW von 87° mit der Patella in Beugung. Es zeigt sich, dass durch die valgische Rekonstruktion des LDFW die Patella in Beugung lateral weniger nach distal gedrückt wird als beim mechanischen Alignment. Quelle: R. Himmelhan nach Vorgaben von P. Weber und H. Gollwitzer

diese Analyse keine Studie aus der Gruppe von Howell, dem Entwickler der Methode, beinhaltet. Es konnten bessere Ergebnisse in Bezug auf Funktion, Beugung und Operationszeit für das kinematische Alignment nachgewiesen werden [55].

Bei der Analyse der kinematischen Alignment-Technik muss man aber kritisch beäugen, dass bisher nur wenig Langzeitergebnisse vorliegen und dass vor Kurzem nachgewiesen werden konnte, dass die 25-Jahres-Überlebensrate für konventionell implantierte Prothesen bei 82% liegt [56]. Auch ist die Frage nicht gelöst, bis zu welchem Grad die individuelle Anatomie des Patienten rekonstruiert werden sollte oder wann eine gewisse Korrektur der Anatomie sinnvoll ist. Ob bspw. eine Knieprothese mit einer Beinachse von $6-7^\circ$ Valgus auch lange funktionieren wird, ist sehr unsicher. Bis diese Fragen geklärt sind, können Techniken des sog. „restricted kinematic alignment“ sinnvoll sein. Die Gruppe um Vendittoli bspw. empfiehlt eine Implantation der Prothese entsprechend der individuellen Anatomie, falls in der Planung ein Restvalgus oder -varus in der Beinachse von bis zu 3° bleibt, ansonsten werden Korrekturen empfohlen, bis die Prothese in diesem Bereich liegt. Gleiches empfiehlt die Gruppe für die Ausrichtung der femoralen und tibialen Komponente (LDFW und MPTW), hier sollten varische oder valgische Abweichungen von maximal 5° von der 90° -Achse toleriert werden [36]. Diese Empfehlungen sind eher vorsichtig, gerade vor dem Hintergrund, dass die Gruppe um Vanlommel schon 2013 nachweisen konnte, dass Patienten mit einem Varusknie die besten klinischen Ergebnisse zeigen, wenn diese postoperativ eine Beinachse zwischen 3 und 6° Varus hatten im Vergleich zu $0-3^\circ$ Varus [39]. Die Technik des „restricted kinematic alignment“ könnte aber von einer medikolegalen Betrachtung her sinnvoll sein. Bis eindeutig geklärt ist, welche Fehlstellungen belassen werden können, ist das Restricted kinematische Alignment aktuell „sicherer“ da nur geringe Varus- oder Valgusstellungen belassen werden. Ähnlich verhält es sich mit dem funktionellen Alignment, auch wenn die Studiendaten hierzu noch sehr gering sind [41]. Es empfiehlt sich beim kinematischen Alignment auf jeden Fall, den Patienten präoperativ über das Belassen einer leichten valgischen oder varischen Stellung aufzuklären. In der ► **Tab. 3** sind die Vor- und Nachteile des kinematischen Alignments aufgeführt (modifiziert nach [28]).

Fazit und Ausblick in die Zukunft

Die Implantation der Knie-TEP ist mit der knöchern referenzierenden Technik oder der ligamentären Ausrichtung sicher möglich. Das Anstreben einer geraden Beinachse unabhängig von der Ausgangssituation führt zu einer hohen Patientenzufriedenheit und sicheren Langzeitergebnissen. Die Ergebnisse in den bisher vorliegenden Studien im kurz- und mittelfristigen Verlauf durch die kinematische Ausrichtung der Prothese anhand der individuellen Anatomie des Patienten sind mindestens gleichwertig. Die Rekonstruktion des präarthrotischen Zustandes führt zu einer physiolo-

gischen Bandspannung und macht ein Release der Bandstrukturen i. d. R. überflüssig, wobei ein physiologisch lateral etwas lockerer Beugespalt bei der Technik belassen wird. Das Belassen von einem moderaten Valgus oder Varus führt zumindest mittelfristig nicht zu einer höheren Revisionsrate. Die langfristigen Ergebnisse sind hier noch abzuwarten, es zeichnet sich aber ab, dass eine Rekonstruktion der individuellen Anatomie des Patienten in Zukunft in der Knieendoprothetik eine Rolle spielen wird. Zukünftige Studien sind erforderlich, um die Limitationen dieser neuen Technik aufzuzeigen bzw. die Patienten zu identifizieren, die möglicherweise besonders oder auch nicht von einer kinematischen Ausrichtung profitieren.

Die individuelle Rekonstruktion der Anatomie des Patienten ist jedoch mit den zur Verfügung stehenden konventionellen Instrumenten teilweise schwierig umzusetzen. So ist es einfacher, eine Tibia in 90° zur Achse zu positionieren, als einen Winkel von 3–4° Varus zu rekonstruieren. In Zukunft werden hier die Techniken der Robotik oder auch der individuellen Schnittblöcke helfen, diese präzise Ausrichtung nicht nur anzustreben, sondern auch zu erreichen [42]. Erst dadurch kann ein exakter Vergleich zwischen den Techniken, welche die individuelle Anatomie rekonstruieren, und den konventionellen Techniken erfolgen, was in aktuellen Studien untersucht wird [43]. Mit den konventionellen Ausrichttechniken kann die Ausrichtung noch nicht in allen Fällen präzise erreicht werden, was den Vergleich der Ergebnisse der einzelnen Techniken noch erschwert.

Interessenkonflikt

Die Autoren sind Berater für Medacta, Castel San Pietro, Schweiz.

Literatur

- [1] Gemeinsamer Bundesausschuss (G-BA). Qualitätsreport 2017. Berlin: IQTIG – Institut für Qualitätssicherung und Transparenz im Gesundheitswesen; 2018. Im Internet (Stand: 10.01.2020): https://iqtig.org/downloads/berichte/2017/IQTIG_Qualitaetsreport-2017_2018_09_21.pdf
- [2] Williams DP, O'Brien S, Doran E et al. Early postoperative predictors of satisfaction following total knee arthroplasty. *Knee* 2013; 20: 442–446. doi:10.1016/j.knee.2013.05.011
- [3] Parvizi J, Nunley RM, Berend KR et al. High level of residual symptoms in young patients after total knee arthroplasty. *Clin Orthop Relat Res* 2014; 472: 133–137. doi:10.1007/s11999-013-3229-7
- [4] Nam D, Nunley RM, Barrack RL. Patient dissatisfaction following total knee replacement: a growing concern? *Bone Joint J* 2014; 96-B: 96–100. doi:10.1302/0301-620X.96B11.34152
- [5] Worner M, Springorum HR, Craiovan B et al. [Painful total knee arthroplasty. A treatment algorithm]. *Orthopade* 2014; 43: 440–447. doi:10.1007/s00132-013-2192-z
- [6] Calliess T, Savov P, Ettinger M et al. [Current Knee Arthroplasty Designs and Kinematics: Differences in Radii, Conformity and Pivoting]. *Z Orthop Unfall* 2018; 156: 704–710. doi:10.1055/a-0623-2867
- [7] Thienpont E, Schwab PE, Fennema P. A systematic review and meta-analysis of patient-specific instrumentation for improving alignment of the components in total knee replacement. *Bone Joint J* 2014; 96-B: 1052–1061. doi:10.1302/0301-620X.96B8.33747
- [8] Cheng T, Zhao S, Peng X et al. Does computer-assisted surgery improve postoperative leg alignment and implant positioning following total knee arthroplasty? A meta-analysis of randomized controlled trials? *Knee Surg Sports Traumatol Arthrosc* 2012; 20: 1307–1322. doi:10.1007/s00167-011-1588-8
- [9] Paley D, Tetsworth K. Mechanical axis deviation of the lower limbs. Pre-operative planning of uniapical angular deformities of the tibia or femur. *Clin Orthop Relat Res* 1992; (280): 48–64
- [10] Bellemans J, Colyn W, Vandenuecker H et al. The Chitranjan Ranawat award: is neutral mechanical alignment normal for all patients? The concept of constitutional varus. *Clin Orthop Relat Res* 2012; 470: 45–53. doi:10.1007/s11999-011-1936-5
- [11] Hirschmann MT, Hess S, Behrend H et al. Phenotyping of hip-knee-ankle angle in young non-osteoarthritic knees provides better understanding of native alignment variability. *Knee Surg Sports Traumatol Arthrosc* 2019; 27: 1378–1384. doi:10.1007/s00167-019-05507-1
- [12] Hirschmann MT, Moser LB, Amsler F et al. Phenotyping the knee in young non-osteoarthritic knees shows a wide distribution of femoral and tibial coronal alignment. *Knee Surg Sports Traumatol Arthrosc* 2019; 27: 1385–1393. doi:10.1007/s00167-019-05508-0
- [13] Hirschmann MT, Moser LB, Amsler F et al. Functional knee phenotypes: a novel classification for phenotyping the coronal lower limb alignment based on the native alignment in young non-osteoarthritic patients. *Knee Surg Sports Traumatol Arthrosc* 2019; 27: 1394–1402. doi:10.1007/s00167-019-05509-z
- [14] Paley D. Principles of Deformity Correction. Berlin, Heidelberg: Springer; 2002
- [15] Utschneider S, Goettinger M, Weber P et al. Development and validation of a new method for the radiologic measurement of the tibial slope. *Knee Surg Sports Traumatol Arthrosc* 2011; 19: 1643–1648
- [16] de Boer JJ, Blankevoort L, Kingma I et al. In vitro study of inter-individual variation in posterior slope in the knee joint. *Clin Biomech (Bristol, Avon)* 2009; 24: 488–492
- [17] Faschingbauer M, Sgroi M, Juchems M et al. Can the tibial slope be measured on lateral knee radiographs? *Knee Surg Sports Traumatol Arthrosc* 2014; 22: 3163–3167. doi:10.1007/s00167-014-2864-1
- [18] Tokuhara Y, Kadoya Y, Nakagawa S et al. The flexion gap in normal knees. An MRI study. *J Bone Joint Surg Br* 2004; 86: 1133–1136. doi:10.1302/0301-620X.86B8.15246
- [19] Insall JN, Binazzi R, Soudry M et al. Total knee arthroplasty. *Clin Orthop Relat Res* 1985; (192): 13–22
- [20] Vail TL, Lang JE. Surgical Techniques and Instrumentation in total Knee Arthroplasty. In: Scott WN, ed. *Insall & Scott Surgery of the Knee*. 6th ed. New York: Elsevier; 2017: 1665–1721
- [21] Hsu HP, Garg A, Walker PS et al. Effect of knee component alignment on tibial load distribution with clinical correlation. *Clin Orthop Relat Res* 1989; (248): 135–144
- [22] Sheth NP, Husain A, Nelson CL. Surgical Techniques for Total Knee Arthroplasty: Measured Resection, Gap Balancing, and Hybrid. *J Am Acad Orthop Surg* 2017; 25: 499–508. doi:10.5435/JAAOS-D-14-00320
- [23] Widmer KH, Zich A. [Ligament-controlled positioning of the knee prosthesis components]. *Orthopade* 2015; 44: 275–281. doi:10.1007/s00132-015-3099-7
- [24] Berger RA, Crossett LS, Jacobs JJ et al. Malrotation causing patellofemoral complications after total knee arthroplasty. *Clin Orthop Relat Res* 1998; (356): 144–153. doi:10.1097/00003086-199811000-00021
- [25] Kirschner SG, Günther KP. Endoprothetik Kniegelenk. In: Kohn DG, Günther KP, Scharf HP, Hrsg. *Spezielle Orthopädische Chirurgie*. München: Elsevier; 2016: 552
- [26] Hungerford DS, Krackow KA, Kenna RV. Cementless total knee replacement in patients 50 years old and under. *Orthop Clin North Am* 1989; 20: 131–145
- [27] Hungerford DS, Krackow KA. Total joint arthroplasty of the knee. *Clin Orthop Relat Res* 1985; (192): 23–33

- [28] Mercuri JJ, Pepper AM, Werner JA et al. Gap Balancing, Measured Resection, and Kinematic Alignment: How, When, and Why? *JBJS Rev* 2019; 7: e2. doi:10.2106/JBJS.RVW.18.00026
- [29] Motififard M, Sheikhabahaei E, Piri Ardakani M et al. Intraoperative repair for iatrogenic MCL tear due to medial pie-crusting in TKA yields satisfactory mid-term outcomes. *Knee Surg Sports Traumatol Arthrosc* 2020. doi:10.1007/s00167-020-06126-x
- [30] Whiteside LA. *Ligament Balancing: Weichteilmanagement in der Knieendoprothetik*. Berlin, Heidelberg: Springer; 2004
- [31] Calliess T, Ettinger M, Stukenborg-Colsmann C et al. [Kinematic alignment in total knee arthroplasty: Concept, evidence base and limitations]. *Orthopade* 2015; 44: 282–286, 288. doi:10.1007/s00132-015-3077-0
- [32] Howell SM, Howell SJ, Kuznik KT et al. Does a kinematically aligned total knee arthroplasty restore function without failure regardless of alignment category? *Clin Orthop Relat Res* 2013; 471: 1000–1007. doi:10.1007/s11999-012-2613-z
- [33] Howell SM, Hodapp EE, Vernace JV et al. Are undesirable contact kinematics minimized after kinematically aligned total knee arthroplasty? An intersurgeon analysis of consecutive patients. *Knee Surg Sports Traumatol Arthroscopy* 2013; 21: 2281–2287. doi:10.1007/s00167-012-2220-2
- [34] Howell SM, Kuznik K, Hull ML et al. Results of an initial experience with custom-fit positioning total knee arthroplasty in a series of 48 patients. *Orthopedics* 2008; 31: 857–863
- [35] Calliess T, Ettinger M, Savov P et al. Individualized alignment in total knee arthroplasty using image-based robotic assistance: Video article. *Orthopade* 2018; 47: 871–879. doi:10.1007/s00132-018-3637-1
- [36] Almaawi AM, Hutt JRB, Masse V et al. The Impact of Mechanical and Restricted Kinematic Alignment on Knee Anatomy in Total Knee Arthroplasty. *J Arthroplasty* 2017; 32: 2133–2140. doi:10.1016/j.arth.2017.02.028
- [37] Nam D, Lin KM, Howell SM et al. Femoral bone and cartilage wear is predictable at 0 degrees and 90 degrees in the osteoarthritic knee treated with total knee arthroplasty. *Knee Surg Sports Traumatol Arthroscopy* 2014; 22: 2975–2981. doi:10.1007/s00167-014-3080-8
- [38] Hutt JR, LeBlanc MA, Masse V et al. Kinematic TKA using navigation: Surgical technique and initial results. *Orthop Traumatol Surg Res* 2016; 102: 99–104. doi:10.1016/j.otsr.2015.11.010
- [39] Vanlommel L, Vanlommel J, Claes S et al. Slight undercorrection following total knee arthroplasty results in superior clinical outcomes in varus knees. *Knee Surg Sports Traumatol Arthrosc* 2013; 21: 2325–2330. doi:10.1007/s00167-013-2481-4
- [40] Riviere C, Iranpour F, Auvinet E et al. Alignment options for total knee arthroplasty: A systematic review. *Orthop Traumatol Surg Res* 2017; 103: 1047–1056. doi:10.1016/j.otsr.2017.07.010
- [41] Oussedik S, Abdel MP, Victor J et al. Alignment in total knee arthroplasty. *Bone Joint J* 2020; 102-B: 276–279. doi:10.1302/0301-620X.102B3.BJJ-2019-1729
- [42] Kayani B, Haddad FS. Robotic total knee arthroplasty: clinical outcomes and directions for future research. *Bone Joint Res* 2019; 8: 438–442. doi:10.1302/2046-3758.810.BJR-2019-0175
- [43] Kayani B, Konan S, Tahmassebi J et al. A prospective double-blinded randomised control trial comparing robotic arm-assisted functionally aligned total knee arthroplasty versus robotic arm-assisted mechanically aligned total knee arthroplasty. *Trials* 2020; 21: 194. doi:10.1186/s13063-020-4123-8
- [44] Li S, Luo X, Wang P et al. Clinical Outcomes of Gap Balancing vs. Measured Resection in Total Knee Arthroplasty: A Systematic Review and Meta-Analysis Involving 2259 Subjects. *J Arthroplasty* 2018; 33: 2684–2693. doi:10.1016/j.arth.2018.03.015
- [45] Parratte S, Pagnano MW, Trousdale RT et al. Effect of postoperative mechanical axis alignment on the fifteen-year survival of modern, cemented total knee replacements. *J Bone Joint Surg Am* 2010; 92: 2143–2149. doi:10.2106/JBJS.I.01398
- [46] Insall JN. Presidential address to The Knee Society. Choices and compromises in total knee arthroplasty. *Clin Orthop Relat Res* 1988; (226): 43–48
- [47] Srivastava A, Lee GY, Steklov N et al. Effect of tibial component varus on wear in total knee arthroplasty. *Knee* 2012; 19: 560–563. doi:10.1016/j.knee.2011.11.003
- [48] Hutt J, Masse V, Lavigne M et al. Functional joint line obliquity after kinematic total knee arthroplasty. *Int Orthop* 2016; 40: 29–34. doi:10.1007/s00264-015-2733-7
- [49] Niki Y, Nagura T, Nagai K et al. Kinematically aligned total knee arthroplasty reduces knee adduction moment more than mechanically aligned total knee arthroplasty. *Knee Surg Sports Traumatol Arthrosc* 2018; 26: 1629–1635. doi:10.1007/s00167-017-4788-z
- [50] Nedopil AJ, Howell SM, Hull ML. What clinical characteristics and radiographic parameters are associated with patellofemoral instability after kinematically aligned total knee arthroplasty? *Int Orthop* 2017; 41: 283–291. doi:10.1007/s00264-016-3287-z
- [51] Howell SM, Shelton TJ, Hull ML. Implant Survival and Function Ten Years After Kinematically Aligned Total Knee Arthroplasty. *J Arthroplasty* 2018; 33: 3678–3684. doi:10.1016/j.arth.2018.07.020
- [52] Takahashi T, Ansari J, Pandit HG. Kinematically Aligned Total Knee Arthroplasty or Mechanically Aligned Total Knee Arthroplasty. *J Knee Surg* 2018; 31: 999–1006. doi:10.1055/s-0038-1632378
- [53] Yoon JR, Han SB, Jee MK et al. Comparison of kinematic and mechanical alignment techniques in primary total knee arthroplasty: A meta-analysis. *Medicine (Baltimore)* 2017; 96: e8157. doi:10.1097/MD.00000000000008157
- [54] Lee YS, Howell SM, Won YY et al. Kinematic alignment is a possible alternative to mechanical alignment in total knee arthroplasty. *Knee Surg Sports Traumatol Arthrosc* 2017; 25: 3467–3479. doi:10.1007/s00167-017-4558-y
- [55] Xu J, Cao JY, Luong JK et al. Kinematic versus mechanical alignment for primary total knee replacement: A systematic review and meta-analysis. *J Orthop* 2019; 16: 151–157. doi:10.1016/j.jor.2019.02.008
- [56] Evans JT, Walker RW, Evans JP et al. How long does a knee replacement last? A systematic review and meta-analysis of case series and national registry reports with more than 15 years of follow-up. *Lancet* 2019; 393: 655–663. doi:10.1016/S0140-6736(18)32531-5
- [57] Victor J. Rotational alignment of the distal femur: a literature review. *Orthop Traumatol Surg Res* 2009; 95: 365–372. doi:10.1016/j.otsr.2009.04.011

Arthroplasty of the Knee: Current Techniques for Implant Alignment

Knieendoprothetik: aktuelle Techniken der Implantatausrichtung

Authors

Patrick Weber^{1,2,3} , Hans Gollwitzer^{1,2}

Affiliations

- 1 ECOM Group practice for orthopedic surgery, sports medicine and traumatology, Munich, Germany
- 2 ATOS Clinic, Munich, Germany
- 3 Dep. of Orthopedic Surgery, Physical Medicine and Rehabilitation, University Hospital (LMU), Munich, Germany

Key words

knee arthroplasty, mechanical alignment, gap balancing, measured resection, kinematic alignment

Schlüsselwörter

Knietotalendoprothese, mechanisches Alignment, bandreferenziert, knöchern referenziert, kinematisches Alignment

published online

Bibliography

Z Orthop Unfall 2021

DOI 10.1055/a-1304-3854

ISSN 1864-6697

© 2021. Thieme. All rights reserved.

Georg Thieme Verlag KG, Rüdigerstraße 14, 70469 Stuttgart, Germany

Correspondence

PD Patrick Weber, MD

Orthopaedic Surgery, ECOM Munich

Arabellastraße 17, 81925 Munich, Germany

Phone: 089/92-33 3940, Fax: 089/92-33 394 29

dr.weber@ecom-muenchen.de

ABSTRACT

When a total knee arthroplasty (TKA) is implanted using the traditional mechanical alignment technique, this typically results in a straight leg, independently of pre-operative or even pre-arthrotic varus or valgus alignment. With mechanical alignment, we distinguish between 2 different alignment techniques: ligament balancing and bony referencing according to bony skeletal landmarks. In ligament balanced technique beside the straight mechanical axis, the prosthesis is implanted at 90° to the latter. The rotational alignment of the femur is set according to the ligament tension. In the skeletal referenced technique, the rotation of the femur is also set according to bony skeletal landmarks. As a variation of this technique, the prosthesis can be implanted with anatomical

alignment. In this technique, the medial slope of the joint line of 3° in the frontal plane is respected during the implantation of TKA. Both techniques result in comparable long-term results with survival rates of almost 80% after 25 years. On the other hand, 15–20% of TKA patients report dissatisfaction with their clinical result. For more than 10 years now, the kinematic TKA alignment concept has been developed with the goal to achieve implantation that is adapted to the individual anatomy of the patient. The advocates of this technique expect better function of TKA. This strategy aims to reconstruct the pre-arthrotic anatomy of a given patient while preserving the existing joint line and the mechanical axis without performing ligamentary release. Studies have shown that the function of the prosthesis is at least that good as in the conventional techniques. Long-term results are still sparse, but initial studies show that TKA implanted using the kinematic alignment technique exhibit comparable 10-year-survival rates to those implanted using the traditional mechanical alignment technique. Future studies need to show the limitations of this new technique and to identify patients who will or will not significantly benefit from this technique.

ZUSAMMENFASSUNG

Bei der klassischen mechanischen Ausrichtung wird die Knietotalendoprothese so eingesetzt, dass eine gerade Beinachse resultiert unabhängig von der präoperativen oder auch präarthrotischen Varus- oder Valgusstellung. Es wird zwischen der bandgeführten oder knöchern referenzierten Technik unterschieden. Bei der bandgeführten Technik wird eine gerade Beinachse angestrebt, die Prothese steht in 90° zu dieser. Die Rotationausrichtung des Femurs wird anhand der Bandspannung angelegt. Bei der knöchern referenzierten Technik wird die Prothese auch in Bezug auf die Rotation anhand der knöchernen Landmarken eingebaut, es wird ebenfalls eine gerade Beinachse angestrebt. Als Variante dieser Technik wird beim anatomischen Alignment die 3° nach medial abfallende Gelenklinie bei der Implantation berücksichtigt. Mit diesen Techniken werden vergleichbare, gute Langzeitergebnisse erreicht mit einer Überlebensrate der Prothesen von nahezu 80% nach 25 Jahren. Auf der anderen Seite berichten 15–20% der Patienten, dass sie mit dem Ergebnis ihrer Knieprothese unzufrieden sind. Seit über 10 Jahren wird das kinematische Alignment weiterentwickelt, das eine Implantation der Endoprothese entsprechend der individuellen Anatomie des einzelnen Patienten zum Ziel hat, da die Verfechter dieser Methode sich dadurch eine bessere Funktion der Prothese erwarten. Dabei

wird die präarthrotische Anatomie des Patienten rekonstruiert unter Erhalt der vorliegenden Gelenklinie und Beinachse ohne Release der Bandstrukturen. In den bisherigen Studien war die Funktion der Patienten, die mit kinematischem Alignment operiert wurden, mindestens gleichwertig zum mechanischen Alignment. Langfristige Ergebnisse sind noch spärlich, erste Studien zeigen, dass Prothesen mit kinematischer

Ausrichtung bis zu 10 Jahre nach der Operation vergleichbare Überlebensraten der Endoprothesen im Vergleich zur mechanischen Ausrichtung zeigen. Zukünftige Studien sind notwendig, um die Limitationen dieser neuen Technik aufzuzeigen bzw. die Patienten zu identifizieren, die möglicherweise besonders oder auch nicht vom kinematischen Alignment profitieren.

Introduction

Knee arthroplasty is a successful procedure and has been performed in Germany some 170 000 times in 2017 (unicompartmental and bicompartamental) [1]. However, many studies report that 10–20% of patients are dissatisfied with their total knee arthroplasty (TKA) [2–4]. Among other things, these patients report pain during exercise, recurrent swelling, stiffness, and feelings of instability when climbing stairs [5]. The fields of implant design [6] and TKA accuracy through navigation or personalised cutting guides [7] have seen many developments in recent years to improve this outcome. Although navigation has increased the accuracy of TKA, the clinical outcome has not improved [8]. Consequently, the alignment concepts for leg axis and joint lines have been reconsidered and refined in recent years.

Definition of Leg Axis, Joint Lines and Ligament Tension for the Knee Joint

Knowledge of the leg axes and joint lines is indispensable for understanding the individual alignment techniques in knee arthroplasty [9]. The mechanical leg axis is defined as the angle between the mechanical axis of the femur (centre of femoral head–centre of knee joint) and the tibia (centre of knee joint–centre of ankle joint). An interesting note is that in healthy volunteers the mechanical leg axis in the frontal plane on average has about 1° of varus deformity. In addition, men are more likely to have varus legs; according to the literature, a varus deformity of 3° and more is seen in 33%, and 4.5° and more, in 21% of men [10, 11]. The mechanical axis of the femur runs at an angle of about 5°–7° to the anatomical axis of the femur. The tibiofemoral joint line is not perpendicular to the leg axis, but slopes lateromedial by 3° on average. As a result, the angle between the mechanical axis of the femur and the joint line is not 90° either, but rather 88° on average when measured lateromedial (LDFA–lateral distal femoral angle). Likewise, the medial proximal tibial angle (MPTA) is not 90° either, but averages 87°. These angles have recently been confirmed, but vary greatly between individuals [12]. The difference of about 1° is compensated by the ankle joint, which on average is at 89° to the mechanical axis (► Fig. 1 a). Recently, Hirschmann suggested a classification of the knee joints according to the three angles above. A neutral leg axis with an MPTA of 87° and an LDFA of 87°, with large variations, is most common [12]. Women tend to have a slightly valgus alignment with a smaller MPTA, while men are more likely to have a slightly more varus tibia resulting in the entire leg axis being varus [13].

When walking, the ankle joint does not line up exactly below the hip joint in the frontal plane, but somewhat further mediad, and this results in an angle of approx. 3° to the mechanical axis (► Fig. 1 b). This causes the joint line of the knee to parallel to the ground when walking (► Fig. 1 c) [14].

In the sagittal axis the tibial slope must be taken into account. This describes the angle between the tibial plateau and the axis of the tibia and is 8° on average for the native knee joint, but varies regularly between 0° and 15° [15–17].

The physiological ligament tension at the knee joint also varies from person to person and differs in flexion and extension. In flexion in particular, there is an increased laxity of the knee joint on varus stress compared to the medial side and compared to extension [18]. This relative laxity of the lateral ligament complex in flexion is essential for physiological flexion with medial pivoting of the femoral condyle and lateral roll back.

Mechanical Alignment of the Knee Arthroplasty

With his “total condylar knee prosthesis” John Insall propagated the concept of mechanical alignment in knee arthroplasty. He sought to achieve a straight leg axis and an alignment of the femoral and tibial components perpendicular to it, regardless of the deformity. This concept supposedly resulted in uniform lateral and medial loading of the polyethylene [19]. As a result of the early implant failure due to varus placement of the tibial component with older polyethylene inserts and increased wear, the goal was to improve material survival [20]. These considerations were also based on in vitro studies, which demonstrated uniform loading on the insert and under the tibial component when resection was performed perpendicular to the mechanical axis of the tibia and femur [21].

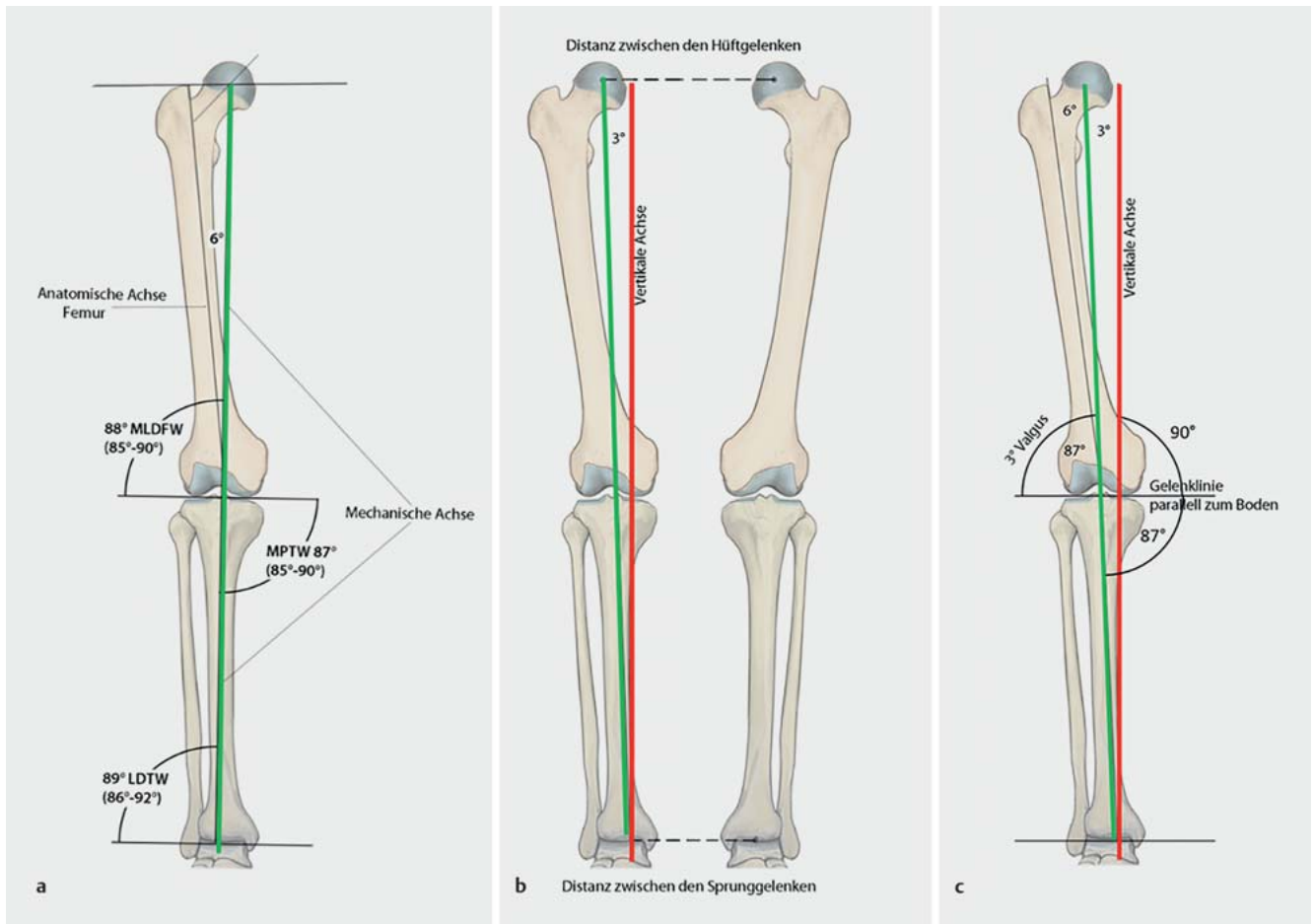
Mechanical alignment of the knee arthroplasty promotes two techniques:

- Ligament balancing, also called “tibia first” or “gap balancing”
- Bone referenced (anatomical), also called “femur first” or “measured resection” in minor variants

In recent years, these techniques have been refined further and many surgeons employ hybrid techniques [22, 23].

Surgical technique with ligament balancing

Surgery in ligament balancing follows the principles of mechanical alignment and aims to ensure a straight leg axis. Rotational alignment of the femur is based on ligament tension in flexion. The ob-



► **Fig. 1** a Illustration of the axes and joint lines in the frontal plane of the lower extremity relevant in knee arthroplasty. The joint line is not perpendicular to the mechanical axis (green) but inclines medially by 3° on average. b When walking, the mechanical axis of the leg is at an angle of 3° to the vertical axis (red), as the ankle joints are closer together than the hip joints. Thus, the mechanical axis of the leg is not perpendicular to the ground. c This ensures that the joint line, which slopes medially by 3°, parallels the ground when walking. LDFA: lateral distal femoral angle, MPTA: medial proximal tibial angle, LDTA: lateral distal tibial angle. Illustration by R. Himmelhan copyright P. Weber and H. Gollwitzer

jective is an extension/flexion gap with medial and lateral symmetry. After osteophyte resection (as with any technique), the first surgical step is to resect the tibia perpendicular to the mechanical axis of the tibia shaft (intra-/extramedullary alignment). After intramedullary femoral alignment, the cutting guide for resection of the distal femur is positioned such that the resection is performed perpendicular to the mechanical axis of the femur. This is followed by checking the ligament tension and performing a ligament release on the contracted side, if necessary. The release is continued until the gap is symmetrical with the mechanical leg axis. The cutting guide for the anterior and posterior femoral cut is attached with intramedullary alignment and the rotation of the femoral component adjusts via the ligament tension of the flexion gap. Ligament tensioners may be used here. After anterior and posterior femoral resection, the prosthesis is implanted.

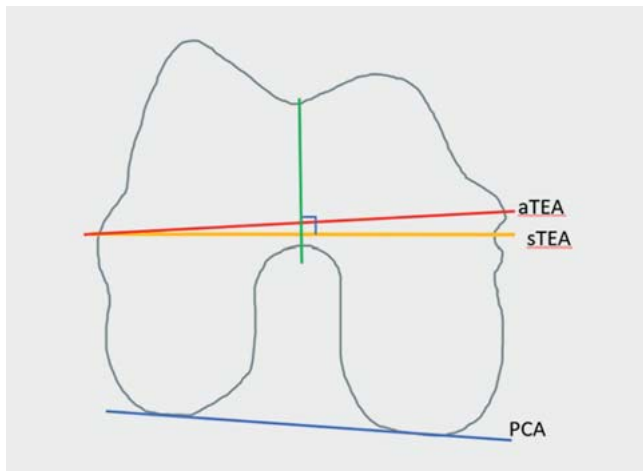
Surgical technique with bony referenced

The intramedullary alignment for resection of the distal femur perpendicular to the mechanical axis of the femur is performed first. The rotation of the femoral component is aligned parallel to

the surgical transepicondylar axis or by means of the posterior condyles, with 3° external rotation relative to them [22,24] (► **Fig. 2**), which is also known as “measured resection”. This is followed by resection of the tibia perpendicular to the tibial axis. The flexion and extension gaps and the leg axis are then checked. In case of an asymmetrical gap in the varus-valgus alignment, the contracted ligaments are released gradually until the gaps are symmetrical with the straight leg axis. If the flexion and extension gaps are asymmetrical, this has to be corrected by releasing the posterior capsule or by further resection of the distal or posterior femur [25].

Surgical technique with bony referenced – anatomical alignment

As one variant of the standard surgical technique with mechanical alignment, in anatomical alignment, the prosthesis is implanted such that its bearing surface follows the joint line and slopes medially by 3°. This technique was originally advocated by Hungerford [26,27]. For the femur, the distal resection parallels the joint line (sloping medially by 3°) such that this will restore the lateral distal



► **Fig. 2** Adjusting the rotation of the femoral component (right knee, view of the femur from inferior). With the femur first technique, the implanted prosthesis parallels the surgical transepicondylar axis (sTEA). As a rule, sTEA is used today, which references the sulcus medially, and not aTEA because sTEA reflects more closely the kinematics of the knee joint [57]. On average, it is rotated laterad by 3° compared to the PCA (posterior condyle axis). The Whiteside axis (green), which connects the most inferior point of the trochlea with the most inferior point of the notch, may be used as another reference. The notch is usually perpendicular to the sTEA. Source: P. Weber

femoral angle (LDFA). The tibia, too, is resected according to the original joint line sloping inferiorly and medially by 3°, such that the medial proximal tibial angle is restored, or it is slightly adapted to adjust the leg axis to 180°. The rotation of the femoral component is set to parallel the posterior condyles (PCA, posterior condyle axis) [24, 28]. This is followed by checking the extension and flexion gaps and performing a soft tissue release as with the other techniques. The release can be challenging because with a previously balanced flexion gap a release on the medial structures in extension can lead to a lax medial flexion gap. This then requires a further release to establish symmetrical conditions and is often difficult to perform [22].

With the techniques above, which seek to achieve mechanical alignment of the TKA, it can simply be summarised that in TKA with measured resection, the resected bone is replaced and the ligaments are adapted such that the leg is mechanically straightened. In TKA with ligament balancing, ligament tracking is retained and the articulating surfaces are placed where they are guided by the new ligament tracking; the leg axis should be straight postoperatively, which often requires ligament release. With the mechanical alignment technique, which often requires a more extensive release, this carries the risk of iatrogenic ligament injury [29]. With ligament balancing, there is the risk of femoral internal rotation, especially in valgus deformity.

Ligament release

The gradual ligament release has already been described quite often and will therefore only be briefly discussed here [30]. It is important to remember which medial and lateral structures in

which position of the knee joint (extension and flexion) are responsible for stability. Medially in extension, it is the superficial and deep fibres of the medial collateral ligament and to a lesser extent the pes anserinus. In flexion, it is mainly the superficial fibres of the medial collateral ligament. Laterally in extension, it is the lateral collateral ligament, the posterolateral capsule, the ilio-tibial band (at the Gerdy tubercle), less the popliteus tendon and the lateral gastrocnemius tendon. In flexion, the iliotibial tract and the capsule do not provide any substantial stability, but here the other structures mentioned are significant. Once the location of the contracture has been analysed, the corresponding fibres must be released step by step by notching (pie-crusting technique) or gradual detachment at the base [30].

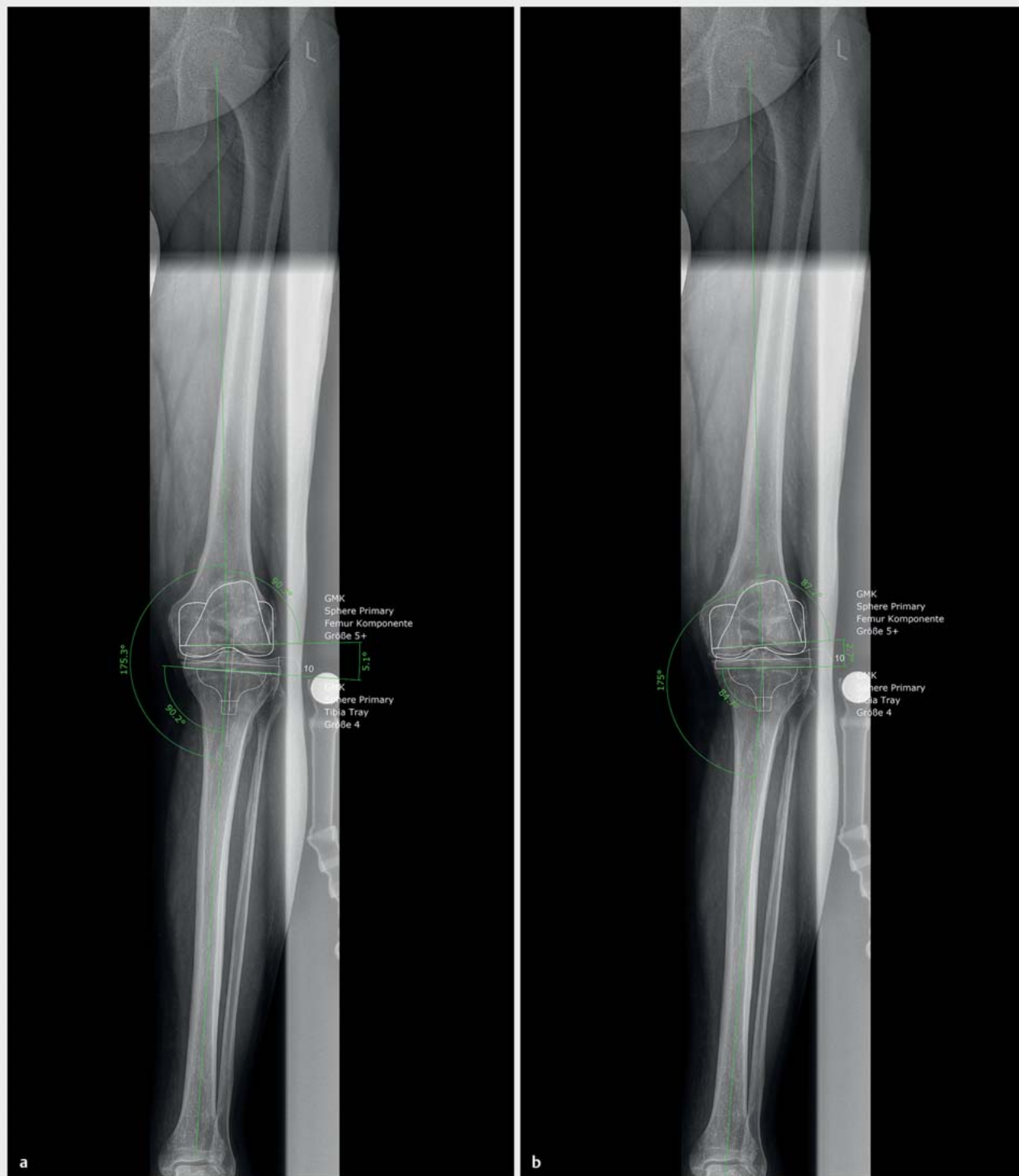Kinematic alignment

Kinematic alignment has been promoted and developed over the past 10 years, especially by Stephen Howell, and is based on the technique of measured resection and is known as “true measured resection” [31–34]. The objective of the kinematic alignment of the prosthesis is to restore the patient’s native knee kinematics as they existed before the osteoarthritis. This restores the individual joint lines (tibiofemoral) and the natural leg axis. To this end, just enough bone and cartilage is resected distally, posteriorly and tibially, taking into account the worn off cartilage which will be replaced by the TKA components. Usually, the ligaments are not released, only the osteophytes are resected. This procedure restores the ligament tension in all flexion positions to that of the patient’s native knee joint. Patellar tracking is also usually physiological, as the natural Q angle is restored.

Several techniques for this procedure have been published [33–36]. The techniques initially published were performed with instruments customized to the patient and designed according to preoperative MRI. Today, there are robot assisted surgical techniques but also those with traditional instruments. Preoperative diagnostic radiography including leg axis is adequate for planning purposes.

The procedure starts with dissection of the femur. The femoral resection of the distal varus-valgus alignment takes into account the anatomical joint line and the cartilage wear to restore the patient’s LDFA (► **Fig. 1**). This angle can be measured during planning and then restored through appropriate intramedullary alignment. The thickness of the resected cartilage can be reliably checked, as the femoral cartilage is about 2 mm thick and the required resection thickness can be calculated accordingly [37]. The rotation is aligned according to the posterior condyles parallel to the PCA, with the following posterior and anterior cut respecting the cartilage wear.

The tibia is also resected parallel to the joint line, taking into account cartilage wear. Any existing asymmetries in ligament tension require ligament release or are corrected by additional resection at the tibia. Asymmetries between lateral and medial are corrected by appropriate varus or valgus correction, asymmetries between the extension and flexion gaps are offset by increasing or decreasing the tibial slope. The concept of kinematic alignment accepts and even aspires to a physiologically lax lateral flexion gap. With the subsequent trial implants, patella tracking is usually central as the Q angle and femoral alignment have been physio-



► **Fig. 3** Leg axis radiograph of a patient with medial osteoarthritis of the knee and a varus deformity of 5° . **a** Planning of TKA with mechanical alignment: the tibial and femoral components are inserted with an LDFA and MPTA of 90° . As a result, the varus deformity is corrected by 5.1° resulting in a straight leg axis. This will probably require a medial ligament release. Postoperatively, the joint line will be perpendicular to the leg axis, thus changing by more than 5° due to the surgery. To adjust the flexion gap, this change in the joint line must be compensated either by appropriate ligament release or lateral rotation of the femoral component. **b** Planning of TKA with kinematic alignment in the same patient. The implanted TKA will keep the LDFA of 87.2° as well as the MPTA of 84.7° . This will correct the varus deformity by 2.7° and leave a varus of 2.5° as it was with the patient before the osteoarthritis. Ligament release will not be necessary, the joint line will be restored as before the surgery, and the rotation of the femoral component will remain unchanged.

► **Table 1** Overview of the various target values for the individual alignment techniques.

	Ligament balancing	Bony referenced	Mechanical alignment (anatomical)	Kinematic alignment (KA)	Restricted kinematic alignment	Adjusted mechanical alignment	Functional alignment
Leg axis	180°	180°	180°	Restoration of the patient's native leg axis	As in KA, 180 ± 3° max.	180 ± 3° (leaving a small varus/valgus angle)	180 ± 3° (leaving a small varus/valgus angle)
LDFA	90°	90°	87°	Individual prearthrotic restoration	As in KA, 90 ± 5° max.	90 ± 3°	90 ± 3°
MPTA	90°	90°	87°	Individual prearthrotic restoration	As in KA, 90 ± 5° max.	90°	90 ± 3°
Femoral rotation	By ligament tension on flexion	Paralleling the TEA	Paralleling the PCA	Paralleling the PCA	Paralleling the PCA	Undefined	By ligament tension on flexion, in a corridor of ± 3° to the TEA

Abbreviations: LDFA: lateral distal femoral angle, MPTA: medial proximal tibial angle, TEA: transepicondylar axis, PCA: posterior condylar axis.

logically preserved according to the rotational axis of the patella [31]. Through kinematic prosthesis alignment, the leg axis is restored to its prearthrotic position, and thus the leg axis is left with a varus or valgus deformity (► **Fig. 3**). This is also based on the idea that the causes of axial deviation are often located outside the joint and therefore cannot be remedied physiologically by intraarticular correction.

Restricted kinematic alignment

Strict kinematic alignment also tolerates greater valgus and varus deformities of more than 5°. Some working groups using kinematic alignment view this critically, as there are no long-term results for such “axis deviations”. This resulted in the development of a so-called “restricted kinematic alignment”. Here, TKAs are implanted with kinematic alignment, with an LDFA and MPFA between 85° and 95° and a postoperative leg axis of ± 3° maximum. In all cases exceeding these values, the angles are corrected until they are within the range of “restricted kinematic alignment” [36, 38].

Adjusted mechanical alignment and functional alignment

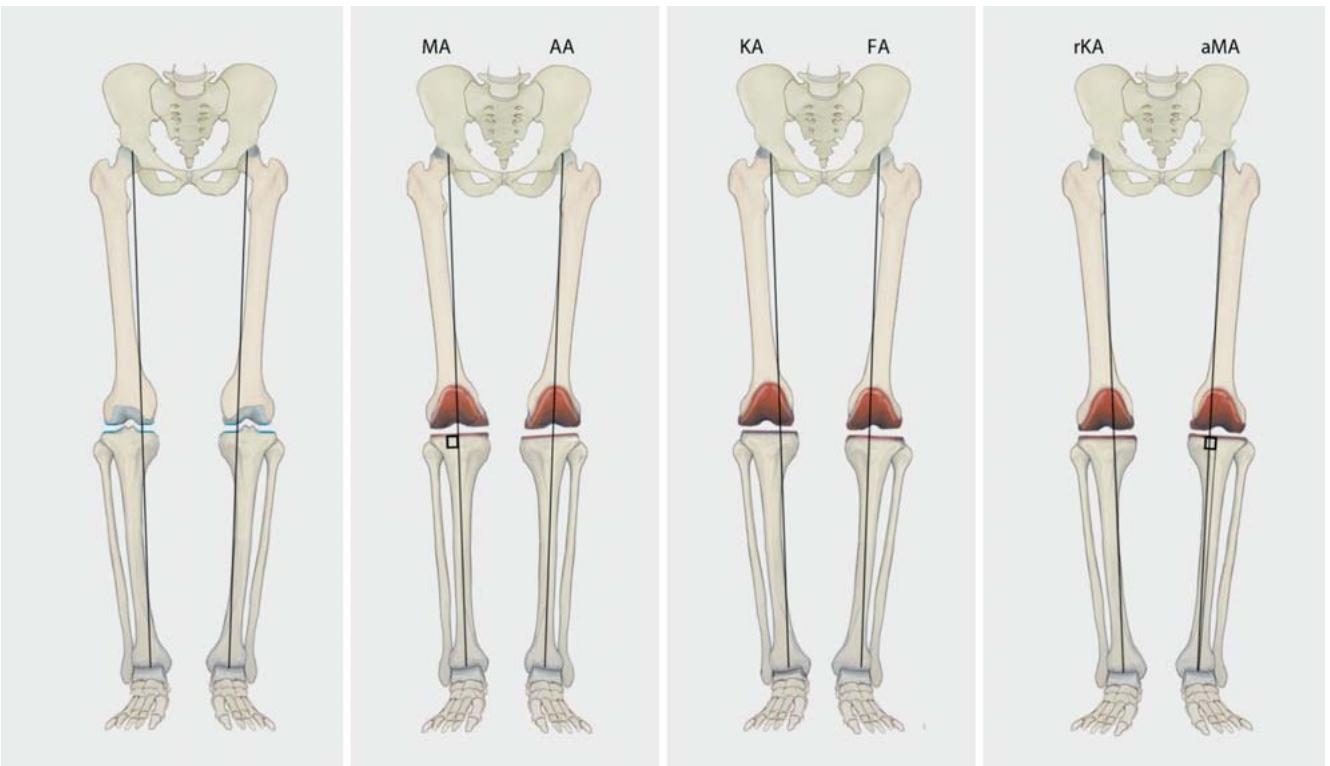
Other techniques are currently reported, which also attempt to restore the natural kinematics of the knee joint. Put simply, these seek to leave a small measure of residual deformity. Unlike in kinematic alignment, the bony position is corrected if there are major deviations from the traditional target values in mechanical alignment. This supposedly ensures that the position of the TKA does not deviate significantly from these target values. With adjusted mechanical alignment (amA), the tibia is also inserted perpendicular to the tibial axis, as with traditional mechanical alignment. Adjusting the femur to slight varus or valgus angle will leave a small residual deformity. However, deviations of more than 3° varus or valgus are corrected [39,40]. Some proponents of this technique have reported good results, but so far only retrospectively and without a control group [39].

In functional alignment, a slight varus or valgus deformity also remains, but the goal is to establish a leg axis of ± 3° as well. A leg axis with small varus or valgus deformity is obtained by leaving the femur to tibia in varus or valgus alignment, although it is not specified when which corrections are made [41]. This technique demonstrated good results in a trial without control group and is currently being evaluated in an ongoing trial comparing it with mechanical alignment [42,43].

► **Table 1** presents the target values for the leg axes and the various values for the different techniques. ► **Fig. 4** illustrates the various alignment techniques in the coronal plane.

Pros and Cons of the Various Alignments

The discussion whether the tibial component should be implanted first followed by ligament-guided alignment of the femoral component, or whether the implantation should be performed anatomically, and thus the femur resected first with bony referencing, has been going on for decades. A recent metaanalysis with data from more than 2500 patients did not yield any difference between the techniques in terms of clinical scores and complications



► **Fig. 4** Illustration of the various alignment techniques described in the text based on a knee joint with 6° varus deformity. (MA: mechanical alignment, AA: anatomical alignment, KA: kinematic alignment, FA: functional alignment, rKA: restricted kinematic alignment, aMA: adjusted mechanical alignment). Illustration by R. Himmelhan copyright P. Weber and H. Gollwitzer

[44]. However, both techniques agree that a straight leg axis should be restored with a maximum deviation of $\pm 3^\circ$. Reliable long-term outcome is available for both techniques, and the prosthesis materials and designs have been developed to last long when mechanically aligned. And the instruments have been designed to allow safe mechanically aligned arthroplasty.

In recent years, however, the dogma of the required straight leg with a mechanical axis between $\pm 3^\circ$ after knee arthroplasty has been called into question. On the one hand, Bellemans was able to show that only a small percentage of people have a neutral mechanical alignment and that on average the mechanical leg axis at 1.2° varus angle. 33% of men have a varus leg axis of more than 3° . The implantation of TKAs with traditional mechanical alignment always requires a release of the medial collateral ligament in these patients. For these patients, the authors therefore recommend leaving a small degree of varus deformity [10]. On

the other hand, a trial at the Mayo Clinic with more than 15 years of follow-up demonstrated that the revision rate of knee joints within the $\pm 3^\circ$ target range was comparable to those outside this corridor [45]. Insall himself already noted in 1988 that the concept of the mechanical axis does not do justice to every patient and therefore only represents a “compromise” [46]. The rate of 15–20%, presented above, of patients dissatisfied with their TKA, was seen in patients with mechanical alignment. Especially in the patients with constitutional varus deformity described by Bellemans, mechanical alignment of the arthroplasty will result in hyperextension of the medial collateral ligament, which may become symptomatic, and intraoperative release may be difficult to dose [10]. ► **Table 2** lists these pros and cons (after [28]).

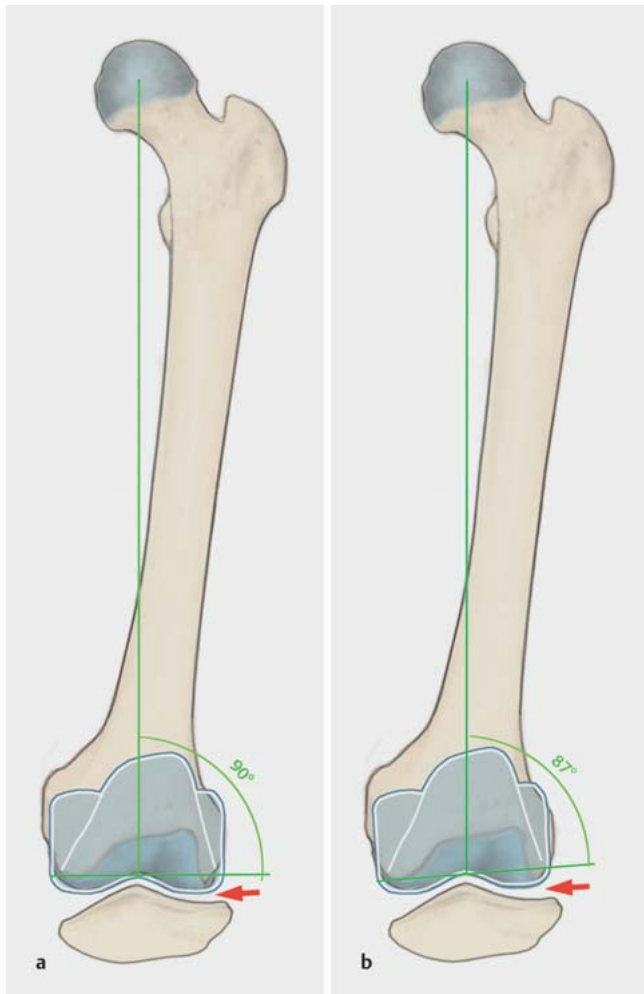
Among other things, these developments led to kinematic alignment. Howell was one of the first users and reported very good clinical outcomes in follow-up trials [32,33]. Critics of this

► **Table 2** Pros and cons of mechanical alignment.

Pros	Cons
<ul style="list-style-type: none"> ▪ Simplicity ▪ Reproducibility ▪ Familiar surgical technique ▪ Known long-term results ▪ Most implants and instruments designed for mechanical alignment 	<ul style="list-style-type: none"> ▪ Optimal joint line position unclear ▪ Up to 20% patients dissatisfied or not completely satisfied ▪ TKA orientation not corresponding to the native anatomy results in hyperextension of the ligaments or instability ▪ Precise ligament release not possible in all joint positions

► **Table 3** Pros and cons of kinematic alignment.

Pros	Cons
<ul style="list-style-type: none"> Restores natural ligament tension Possibly better pain reduction, function and mobility Less soft tissue release Faster rehabilitation 	<ul style="list-style-type: none"> Lack of long-term outcome Insufficient data on how to proceed in severe patellar lateralisation Unclear what degree of residual valgus/varus can remain. Most instruments not designed for kinematic alignment



► **Fig. 5** a The figure illustrates a TKA with mechanical alignment and an LDFA of 90° and patellar position in flexion. b Prosthesis with kinematic alignment and an LDFA of 87° with the patella in flexion. It can be seen that on flexion the valgus restoration of the LDFA presses the lateral patella less distad than in mechanical alignment. Illustration by R. Himmelhan copyright P. Weber and H. Gollwitzer

technique warned that deviation from the perpendicular alignment of the tibia to the mechanical axis could result in early failure [47]. However, several trials were able to confirm that, at least in the medium run, patients with “varus” or “valgus” deviation did not display higher revision rates [32, 48]. This is because the joint line sloping mediad parallels the ground when walking, as then

the distance between the ankle joints is smaller than between the hips. As a result, the load on the tibia during walking becomes physiological again. In addition, kinematic alignment in the varus knee reduces the knee adduction moment compared to mechanical alignment, and this also reduces implant loading [49].

Personalised implants might be interesting in this context as their different implant and insert thickness restores the patient’s native joint line. The tibial component can then be implanted perpendicular to the leg axis. It should be noted, however, that certain personalised implants are only approved for the restoration of a neutral leg axis, and thus personalised restoration of the leg axis is not possible with all custom implants.

Since the femoral component is not implanted in 3° external rotation to the transepicondylar axis, increased patellar complaints were predicted for kinematic alignment. However, a very low rate of revision due to patellar problems has been reported (13 patients from a pool of over 3,000 patients) [50]. Initially, this revision rate is surprisingly low, probably due to several factors. Firstly, the Q angle is restored physiologically during kinematic alignment, since the tibial tuberosity remains unchanged during surgery, due to the joint line sloping mediad, and is not lateralised as in mechanical alignment. On the other hand, femoral positioning according to the joint line allows physiological “saddling” of the patella, and the lateral condyle does not move distad (► **Fig. 5**). Another working group was able to demonstrate that intraoperative lateral release was needed in only 2% of cases [38]. With regard to these good outcomes regarding patella function, it should be noted that there have not yet been any trials explicitly following up the outcomes in patients with marked lateralisation or dysplasia of the patella who have undergone TKA with kinematic alignment.

A potentially significant benefit of personalised implants is the independent restoration of the trochlea and posterior femoral condyles. In case of a hypoplastic trochlea with lateralised patella, the kinematic alignment of the femoral shield using the posterior condyles can result in a lateralised patella. Personalised implants could direct the anterior femoral shield slightly with external rotation according to the patient’s anatomy, thus restoring the latter. This may be one option to enable better patellar tracking in dysplasia without having to change the flexion gap by external rotation of the femoral component.

The first published ten-year follow-up reported very low failure rates for kinematic alignment with a survival rate of 97.5% [51]. Several comparative trials have been published in recent years. Some of them, including some randomised trials, showed a benefit in knee function with kinematic alignment. A few trials could not find any differences between the techniques, but kinematic

alignment was not inferior in any of the studies. In summary, several metaanalyses demonstrated a benefit for kinematic alignment in terms of clinical scores and flexion [52–54]. Most recently, a metaanalysis was published that included only randomised controlled trials. It is important to note that this analysis did not include a trial from the group led by Howell, the developer of the technique. Better outcomes regarding function, flexion and operating time for kinematic alignment were demonstrated [55].

When analysing the kinematic alignment technique, however, it must be critically noted that only few long-term results are available, and that it has recently been demonstrated that the 25-year survival rate for TKAs with traditional alignment is 82% [56]. Nor is the question resolved to what extent the native anatomy of the patient should be restored, or when some correction of the anatomy might be appropriate. Whether, for example, a TKA with a leg axis of 6–7° valgus deformity will function for a long time is quite uncertain. Until these questions are solved, the techniques of so-called “restricted kinematic alignment” may be useful. For instance, Venditoli et al. recommend TKA according to the native anatomy if in planning the leg axis has a residual valgus or varus deformity of up to 3°; otherwise corrections are recommended until the prosthesis is within this range. They recommend the same approach for the alignment of the femoral and tibial components (LDFA and MPTA), where varus and valgus deviations of 5° maximum from the 90° axis should be tolerated [36]. These recommendations are rather cautious, particularly in view of the fact that VanLommel et al. were able to demonstrate as early as 2013 that patients with varus knee had the best clinical outcome, if their postoperative leg axis was between 3° and 6° varus compared to 0–3° varus [39]. However, the technique of “restricted kinematic alignment” could be useful from a medico-legal perspective. Until it is clear which malalignments may be left as they are, the restricted kinematic alignment is currently “safer” because it only leaves small varus or valgus deformities. The same is true for functional alignment, although the data on this is still quite limited [41]. In the case of kinematic alignment, it is advisable to inform the patient preoperatively about leaving him/her with a slight valgus or varus knee. ► **Table 3** lists the pros and cons of kinematic alignment (after [28]).

Conclusion and Outlook

Total knee arthroplasty is safely possible with both bony referencing and ligament balancing. Pursuing a straight leg axis regardless of the baseline situation results in high patient satisfaction and reliable long-term outcome. The outcome in the trials published to date on kinematic alignment of the TKA based on the native anatomy of the patient is at least equivalent in the short and medium run. Restoring the prearthrotic state restores the physiological ligament tension and usually renders a release of the ligament structures unnecessary, with this technique leaving a physiologically somewhat lax lateral flexion gap. Leaving a moderate valgus or varus deformity does not increase the revision rate, at least not in the medium term. The long-term outcome is still open, but it appears that restoring the native anatomy of the patient will play a role in future knee arthroplasties. Future studies are required to

reveal the limitations of this new technique and identify those patients who may benefit significantly from kinematic alignment.

However, restoring the patient’s native anatomy is sometimes difficult to accomplish with the traditional instruments available. It is easier to position a tibia perpendicular to the axis than to restore an angle of 3–4° varus deformity. In future, robotics and personalised cutting guides will not only help strive for this precise alignment, but also to achieve it [42]. Only then can the techniques restoring the native anatomy and the conventional techniques be compared exactly, as is being studied in current trials [43]. The conventional alignment techniques cannot yet achieve precise alignment in all cases, which makes it even more difficult to compare the outcome of the various techniques.

Conflict of Interest

Both authors are consultants for Medacta, Castel San Pietro, Switzerland.

References

- [1] Gemeinsamer Bundesausschuss (G-BA). Qualitätsreport 2017. Berlin: IQTIG – Institut für Qualitätssicherung und Transparenz im Gesundheitswesen; 2018. Im Internet (Stand: 10.01.2020): https://iqtig.org/downloads/berichte/2017/IQTIG_Qualitaetsreport-2017_2018_09_21.pdf
- [2] Williams DP, O’Brien S, Doran E et al. Early postoperative predictors of satisfaction following total knee arthroplasty. *Knee* 2013; 20: 442–446. doi:10.1016/j.knee.2013.05.011
- [3] Parvizi J, Nunley RM, Berend KR et al. High level of residual symptoms in young patients after total knee arthroplasty. *Clin Orthop Relat Res* 2014; 472: 133–137. doi:10.1007/s11999-013-3229-7
- [4] Nam D, Nunley RM, Barrack RL. Patient dissatisfaction following total knee replacement: a growing concern? *Bone Joint J* 2014; 96-B: 96–100. doi:10.1302/0301-620X.96B11.34152
- [5] Worner M, Springorum HR, Craiovan B et al. [Painful total knee arthroplasty. A treatment algorithm]. *Orthopade* 2014; 43: 440–447. doi:10.1007/s00132-013-2192-z
- [6] Calliess T, Savov P, Ettinger M et al. [Current Knee Arthroplasty Designs and Kinematics: Differences in Radii, Conformity and Pivoting]. *Z Orthop Unfall* 2018; 156: 704–710. doi:10.1055/a-0623-2867
- [7] Thienpont E, Schwab PE, Fennema P. A systematic review and meta-analysis of patient-specific instrumentation for improving alignment of the components in total knee replacement. *Bone Joint J* 2014; 96-B: 1052–1061. doi:10.1302/0301-620X.96B8.33747
- [8] Cheng T, Zhao S, Peng X et al. Does computer-assisted surgery improve postoperative leg alignment and implant positioning following total knee arthroplasty? A meta-analysis of randomized controlled trials? *Knee Surg Sports Traumatol Arthrosc* 2012; 20: 1307–1322. doi:10.1007/s00167-011-1588-8
- [9] Paley D, Tetsworth K. Mechanical axis deviation of the lower limbs. Preoperative planning of uniaxial angular deformities of the tibia or femur. *Clin Orthop Relat Res* 1992; (280): 48–64
- [10] Bellemans J, Colyn W, Vandenuecker H et al. The Chitranjan Ranawat award: is neutral mechanical alignment normal for all patients? The concept of constitutional varus. *Clin Orthop Relat Res* 2012; 470: 45–53. doi:10.1007/s11999-011-1936-5
- [11] Hirschmann MT, Hess S, Behrend H et al. Phenotyping of hip-knee-ankle angle in young non-osteoarthritic knees provides better understanding of native alignment variability. *Knee Surg Sports Traumatol Arthrosc* 2019; 27: 1378–1384. doi:10.1007/s00167-019-05507-1

- [12] Hirschmann MT, Moser LB, Amsler F et al. Phenotyping the knee in young non-osteoarthritic knees shows a wide distribution of femoral and tibial coronal alignment. *Knee Surg Sports Traumatol Arthrosc* 2019; 27: 1385–1393. doi:10.1007/s00167-019-05508-0
- [13] Hirschmann MT, Moser LB, Amsler F et al. Functional knee phenotypes: a novel classification for phenotyping the coronal lower limb alignment based on the native alignment in young non-osteoarthritic patients. *Knee Surg Sports Traumatol Arthrosc* 2019; 27: 1394–1402. doi:10.1007/s00167-019-05509-z
- [14] Paley D. Principles of Deformity Correction. Berlin, Heidelberg: Springer; 2002
- [15] Utzschneider S, Goettinger M, Weber P et al. Development and validation of a new method for the radiologic measurement of the tibial slope. *Knee Surg Sports Traumatol Arthrosc* 2011; 19: 1643–1648
- [16] de Boer JJ, Blankevoort L, Kingma I et al. In vitro study of inter-individual variation in posterior slope in the knee joint. *Clin Biomech (Bristol, Avon)* 2009; 24: 488–492
- [17] Faschingbauer M, Sgroi M, Juchems M et al. Can the tibial slope be measured on lateral knee radiographs? *Knee Surg Sports Traumatol Arthrosc* 2014; 22: 3163–3167. doi:10.1007/s00167-014-2864-1
- [18] Tokuhara Y, Kadoya Y, Nakagawa S et al. The flexion gap in normal knees. An MRI study. *J Bone Joint Surg Br* 2004; 86: 1133–1136. doi:10.1302/0301-620x.86b8.15246
- [19] Insall JN, Binazzi R, Soudry M et al. Total knee arthroplasty. *Clin Orthop Relat Res* 1985; (192): 13–22
- [20] Vail TL, Lang JE. Surgical Techniques and Instrumentation in total Knee Arthroplasty. In: Scott WN, ed. *Insall & Scott Surgery of the Knee*. 6th ed. New York: Elsevier; 2017: 1665–1721
- [21] Hsu HP, Garg A, Walker PS et al. Effect of knee component alignment on tibial load distribution with clinical correlation. *Clin Orthop Relat Res* 1989; (248): 135–144
- [22] Sheth NP, Husain A, Nelson CL. Surgical Techniques for Total Knee Arthroplasty: Measured Resection, Gap Balancing, and Hybrid. *J Am Acad Orthop Surg* 2017; 25: 499–508. doi:10.5435/JAAOS-D-14-00320
- [23] Widmer KH, Zich A. [Ligament-controlled positioning of the knee prosthesis components]. *Orthopade* 2015; 44: 275–281. doi:10.1007/s00132-015-3099-7
- [24] Berger RA, Crossett LS, Jacobs JJ et al. Malrotation causing patellofemoral complications after total knee arthroplasty. *Clin Orthop Relat Res* 1998; (356): 144–153. doi:10.1097/00003086-199811000-00021
- [25] Kirschner SG, Günther KP. Endoprothetik Kniegelenk. In: Kohn DG, Günther KP, Scharf HP, Hrsg. *Spezielle Orthopädische Chirurgie*. München: Elsevier; 2016: 552
- [26] Hungerford DS, Krackow KA, Kenna RV. Cementless total knee replacement in patients 50 years old and under. *Orthop Clin North Am* 1989; 20: 131–145
- [27] Hungerford DS, Krackow KA. Total joint arthroplasty of the knee. *Clin Orthop Relat Res* 1985; (192): 23–33
- [28] Mercuri JJ, Pepper AM, Werner JA et al. Gap Balancing, Measured Resection, and Kinematic Alignment: How, When, and Why? *JBS Rev* 2019; 7: e2. doi:10.2106/JBS.RVW.18.00026
- [29] Motiffard M, Sheikhbahaei E, Piri Ardakani M et al. Intraoperative repair for iatrogenic MCL tear due to medial pie-crusting in TKA yields satisfactory mid-term outcomes. *Knee Surg Sports Traumatol Arthrosc* 2020. doi:10.1007/s00167-020-06126-x
- [30] Whiteside LA. Ligament Balancing: Weichteilmanagement in der Knieendoprothetik. Berlin, Heidelberg: Springer; 2004
- [31] Calliess T, Ettinger M, Stukenborg-Colsmann C et al. [Kinematic alignment in total knee arthroplasty: Concept, evidence base and limitations]. *Orthopade* 2015; 44: 282–286, 288. doi:10.1007/s00132-015-3077-0
- [32] Howell SM, Howell SJ, Kuznik KT et al. Does a kinematically aligned total knee arthroplasty restore function without failure regardless of alignment category? *Clin Orthop Relat Res* 2013; 471: 1000–1007. doi:10.1007/s11999-012-2613-z
- [33] Howell SM, Hodapp EE, Vernace JV et al. Are undesirable contact kinematics minimized after kinematically aligned total knee arthroplasty? An intersurgeon analysis of consecutive patients. *Knee Surg Sports Traumatol Arthroscopy* 2013; 21: 2281–2287. doi:10.1007/s00167-012-2220-2
- [34] Howell SM, Kuznik K, Hull ML et al. Results of an initial experience with custom-fit positioning total knee arthroplasty in a series of 48 patients. *Orthopedics* 2008; 31: 857–863
- [35] Calliess T, Ettinger M, Savov P et al. Individualized alignment in total knee arthroplasty using image-based robotic assistance: Video article. *Orthopade* 2018; 47: 871–879. doi:10.1007/s00132-018-3637-1
- [36] Almaawi AM, Hutt JRB, Masse V et al. The Impact of Mechanical and Restricted Kinematic Alignment on Knee Anatomy in Total Knee Arthroplasty. *J Arthroplasty* 2017; 32: 2133–2140. doi:10.1016/j.arth.2017.02.028
- [37] Nam D, Lin KM, Howell SM et al. Femoral bone and cartilage wear is predictable at 0 degrees and 90 degrees in the osteoarthritic knee treated with total knee arthroplasty. *Knee Surg Sports Traumatol Arthroscopy* 2014; 22: 2975–2981. doi:10.1007/s00167-014-3080-8
- [38] Hutt JR, LeBlanc MA, Masse V et al. Kinematic TKA using navigation: Surgical technique and initial results. *Orthop Traumatol Surg Res* 2016; 102: 99–104. doi:10.1016/j.otsr.2015.11.010
- [39] Vanlommel L, Vanlommel J, Claes S et al. Slight undercorrection following total knee arthroplasty results in superior clinical outcomes in varus knees. *Knee Surg Sports Traumatol Arthrosc* 2013; 21: 2325–2330. doi:10.1007/s00167-013-2481-4
- [40] Riviere C, Iranpour F, Auvinet E et al. Alignment options for total knee arthroplasty: A systematic review. *Orthop Traumatol Surg Res* 2017; 103: 1047–1056. doi:10.1016/j.otsr.2017.07.010
- [41] Oussedik S, Abdel MP, Victor J et al. Alignment in total knee arthroplasty. *Bone Joint J* 2020; 102-B: 276–279. doi:10.1302/0301-620X.102B3.BJJ-2019-1729
- [42] Kayani B, Haddad FS. Robotic total knee arthroplasty: clinical outcomes and directions for future research. *Bone Joint Res* 2019; 8: 438–442. doi:10.1302/2046-3758.810.BJR-2019-0175
- [43] Kayani B, Konan S, Tahmassebi J et al. A prospective double-blinded randomised control trial comparing robotic arm-assisted functionally aligned total knee arthroplasty versus robotic arm-assisted mechanically aligned total knee arthroplasty. *Trials* 2020; 21: 194. doi:10.1186/s13063-020-4123-8
- [44] Li S, Luo X, Wang P et al. Clinical Outcomes of Gap Balancing vs. Measured Resection in Total Knee Arthroplasty: A Systematic Review and Meta-Analysis Involving 2259 Subjects. *J Arthroplasty* 2018; 33: 2684–2693. doi:10.1016/j.arth.2018.03.015
- [45] Parratte S, Pagnano MW, Trousdale RT et al. Effect of postoperative mechanical axis alignment on the fifteen-year survival of modern, cemented total knee replacements. *J Bone Joint Surg Am* 2010; 92: 2143–2149. doi:10.2106/JBS.I.01398
- [46] Insall JN. Presidential address to The Knee Society. Choices and compromises in total knee arthroplasty. *Clin Orthop Relat Res* 1988; (226): 43–48
- [47] Srivastava A, Lee GY, Steklov N et al. Effect of tibial component varus on wear in total knee arthroplasty. *Knee* 2012; 19: 560–563. doi:10.1016/j.knee.2011.11.003
- [48] Hutt J, Masse V, Lavigne M et al. Functional joint line obliquity after kinematic total knee arthroplasty. *Int Orthop* 2016; 40: 29–34. doi:10.1007/s00264-015-2733-7
- [49] Niki Y, Nagura T, Nagai K et al. Kinematically aligned total knee arthroplasty reduces knee adduction moment more than mechanically aligned

- total knee arthroplasty. *Knee Surg Sports Traumatol Arthrosc* 2018; 26: 1629–1635. doi:10.1007/s00167-017-4788-z
- [50] Nedopil AJ, Howell SM, Hull ML. What clinical characteristics and radiographic parameters are associated with patellofemoral instability after kinematically aligned total knee arthroplasty? *Int Orthop* 2017; 41: 283–291. doi:10.1007/s00264-016-3287-z
- [51] Howell SM, Shelton TJ, Hull ML. Implant Survival and Function Ten Years After Kinematically Aligned Total Knee Arthroplasty. *J Arthroplasty* 2018; 33: 3678–3684. doi:10.1016/j.arth.2018.07.020
- [52] Takahashi T, Ansari J, Pandit HG. Kinematically Aligned Total Knee Arthroplasty or Mechanically Aligned Total Knee Arthroplasty. *J Knee Surg* 2018; 31: 999–1006. doi:10.1055/s-0038-1632378
- [53] Yoon JR, Han SB, Jee MK et al. Comparison of kinematic and mechanical alignment techniques in primary total knee arthroplasty: A meta-analysis. *Medicine (Baltimore)* 2017; 96: e8157. doi:10.1097/MD.00000000000008157
- [54] Lee YS, Howell SM, Won YY et al. Kinematic alignment is a possible alternative to mechanical alignment in total knee arthroplasty. *Knee Surg Sports Traumatol Arthrosc* 2017; 25: 3467–3479. doi:10.1007/s00167-017-4558-y
- [55] Xu J, Cao JY, Luong JK et al. Kinematic versus mechanical alignment for primary total knee replacement: A systematic review and meta-analysis. *J Orthop* 2019; 16: 151–157. doi:10.1016/j.jor.2019.02.008
- [56] Evans JT, Walker RW, Evans JP et al. How long does a knee replacement last? A systematic review and meta-analysis of case series and national registry reports with more than 15 years of follow-up. *Lancet* 2019; 393: 655–663. doi:10.1016/S0140-6736(18)32531-5
- [57] Victor J. Rotational alignment of the distal femur: a literature review. *Orthop Traumatol Surg Res* 2009; 95: 365–372. doi:10.1016/j.otsr.2009.04.011

